

Test et implantation d'une pompe à diffusion intrathécale

Ph Peruzzi

F Delmer

L Percebois Macadré

CHU REIMS

Test percutané



- ✓ Préalable à l'implantation

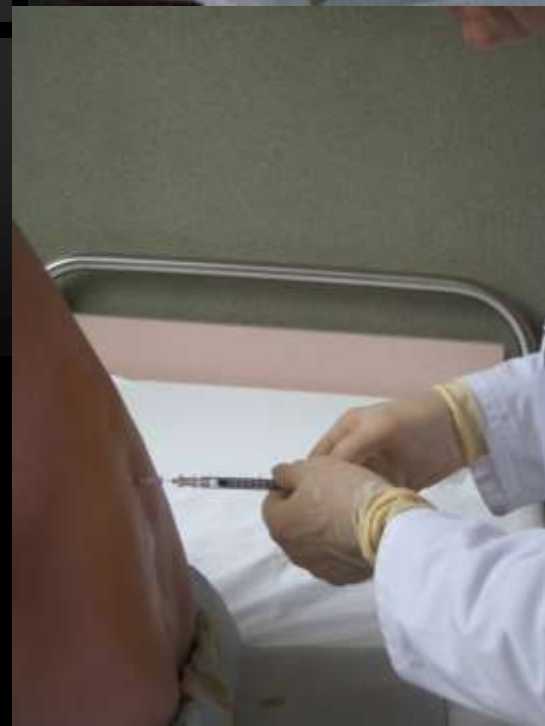
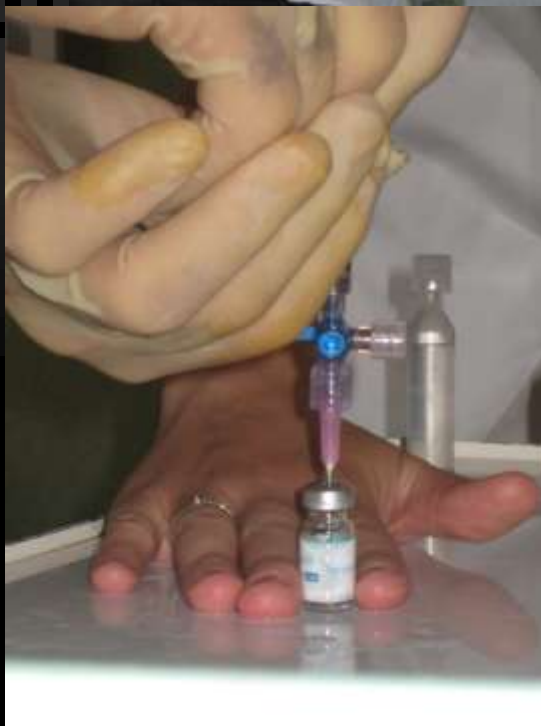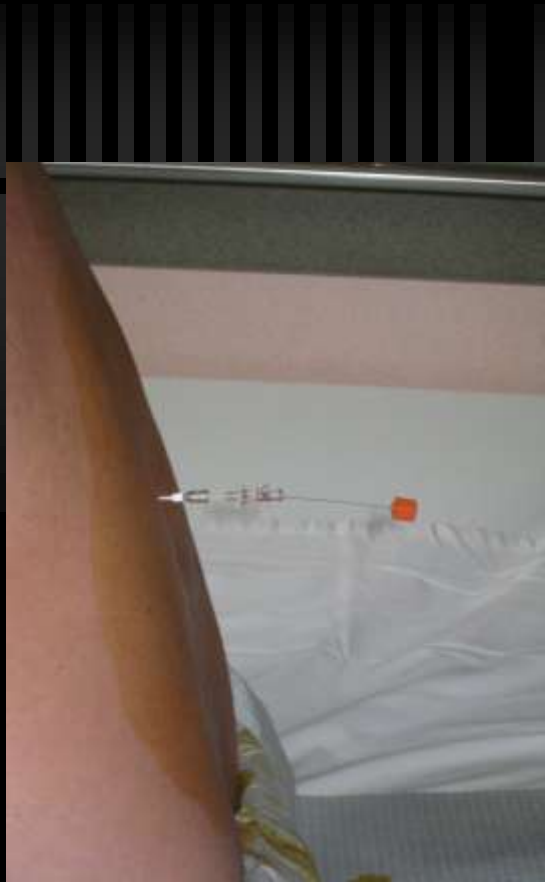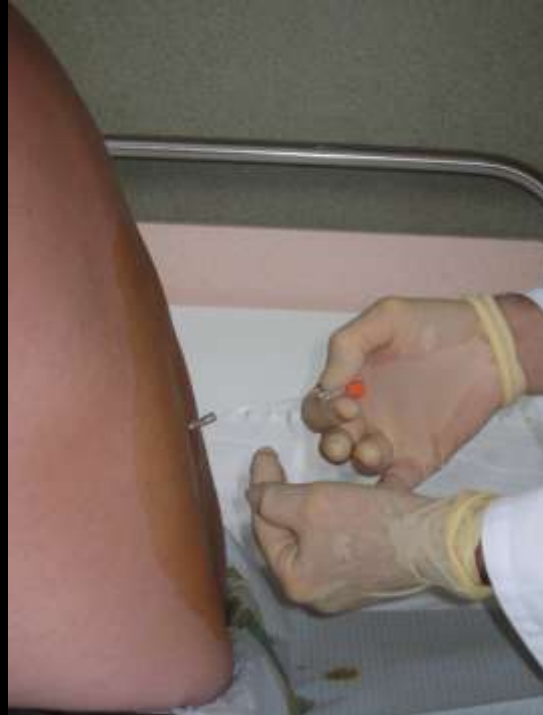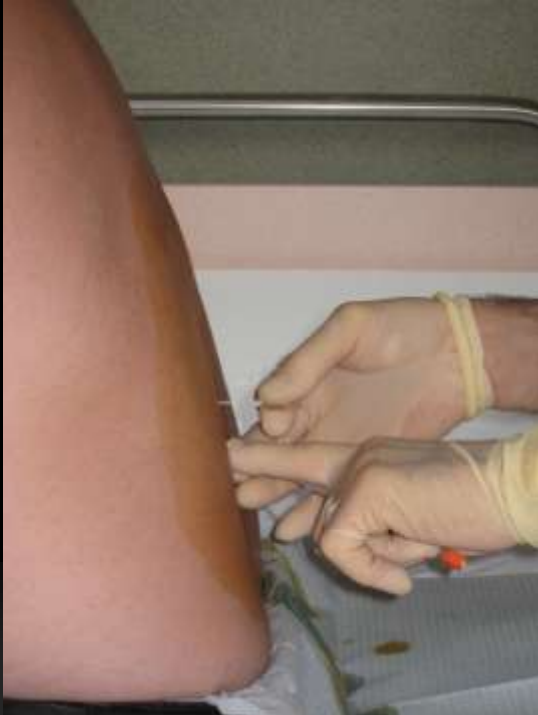- ✓ Ambulatoire:

Morphine: 0.10, 0.15, 0.20mg en absence d'efficacité et d'effet indésirable. Chez le prostatique ou >60ans Xatral®

Prialt®: 0.8, 1.2, 1.5µg en l'absence d'effet indésirable

- ✓ Utilisation d'aiguille à rachianesthésie 27g

Test percutané



Positionnement de la pompe

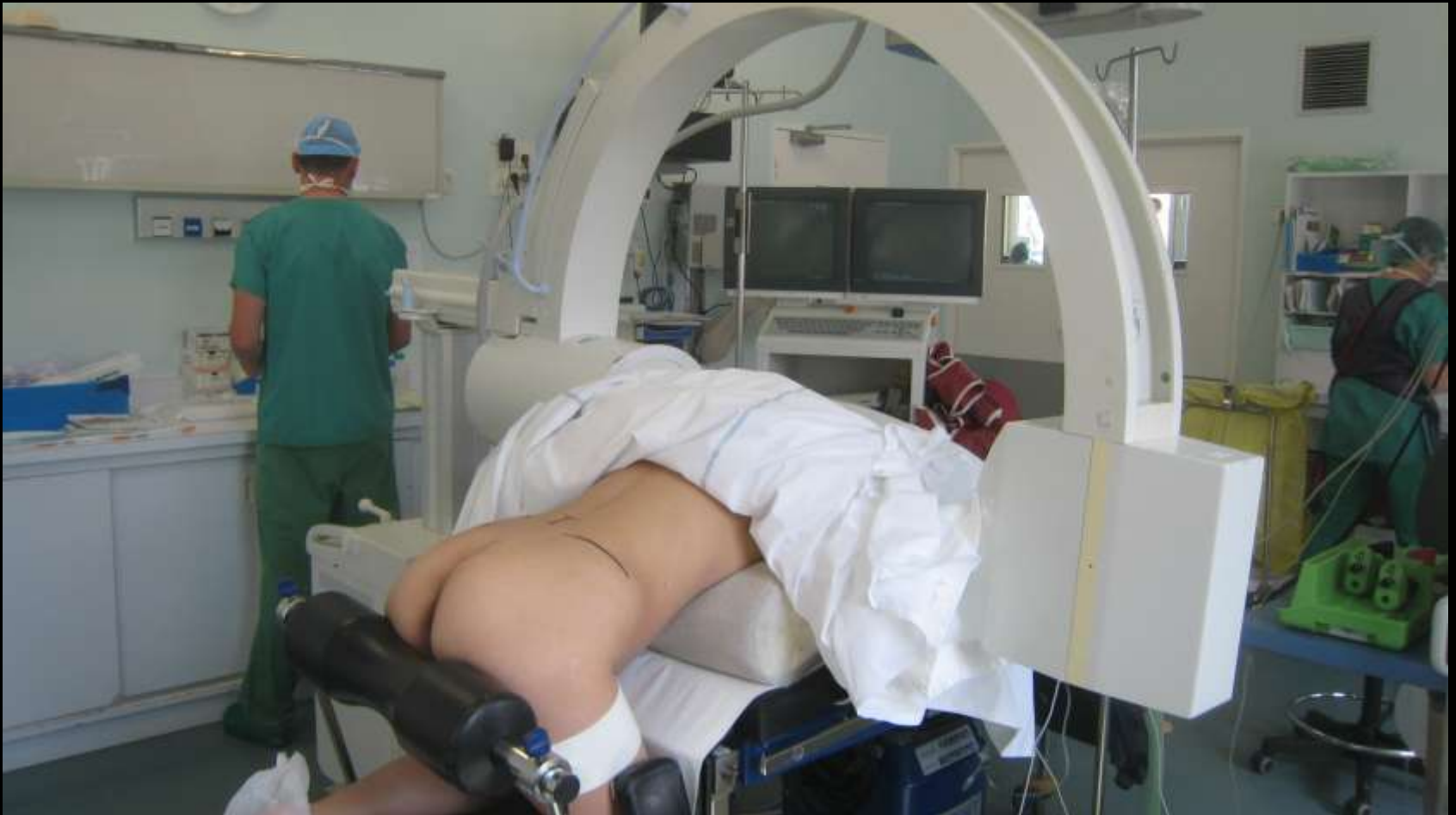✓ Classiquement en abdominal

- ✓ Région iliaque
- ✓ Longueur du cathéter: fixation+++
- ✓ pesanteur


✓ Région fessière possible

- ✓ Entre la crête iliaque et l'ischion
- ✓ Evite les contacts osseux
- ✓ Diminue la longueur et les forces de traction
- ✓ Image du patient non altérée
- ✓ A distance des colostomies, Bricker...la fesse est un désert chirurgical (expérience rémoise 85 pompes implantées dans la fesse)

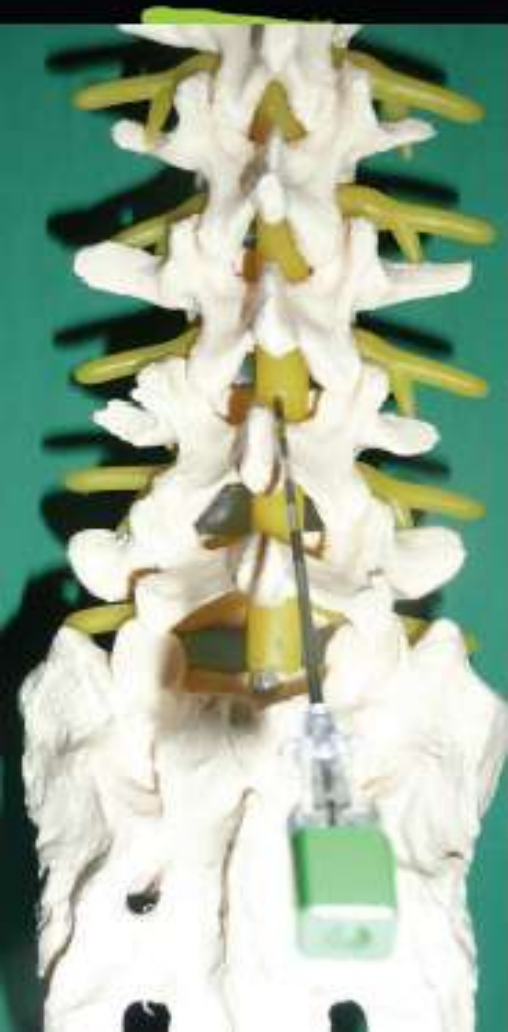Position opératoire



Repérage cutané

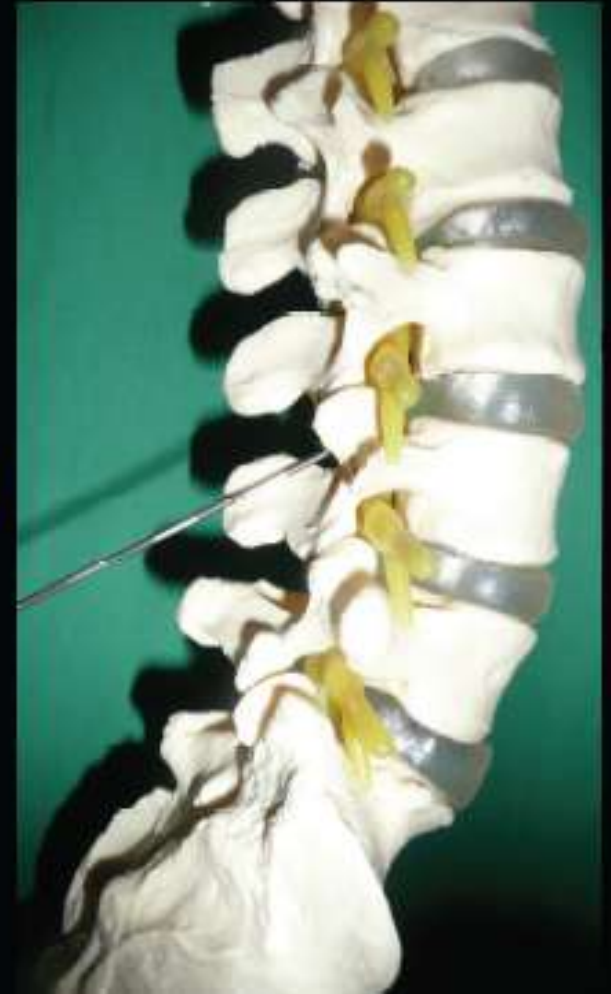

Mise en place de l'aiguille de Tuohy

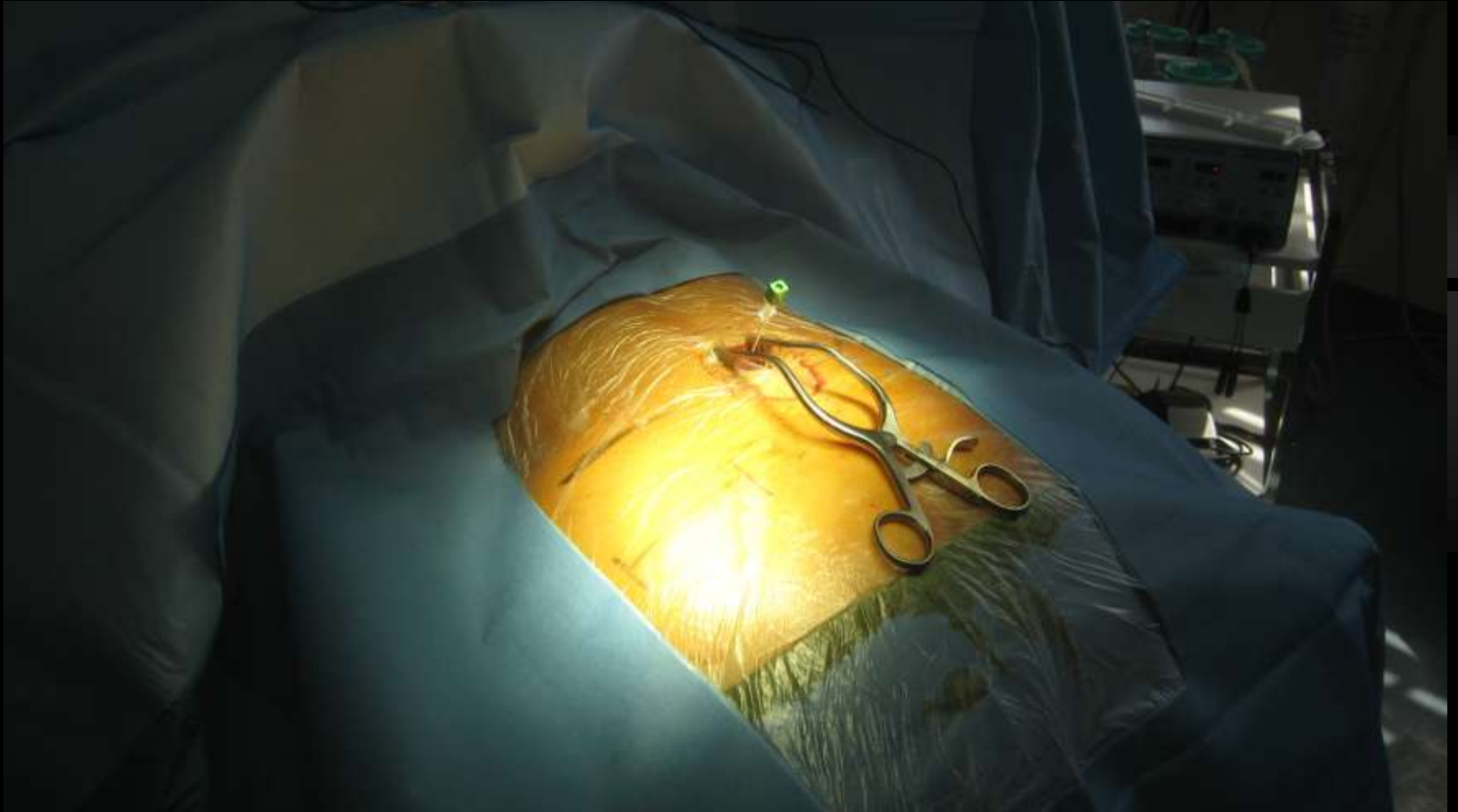

Ponction en dehors
de la crête des
épineuses

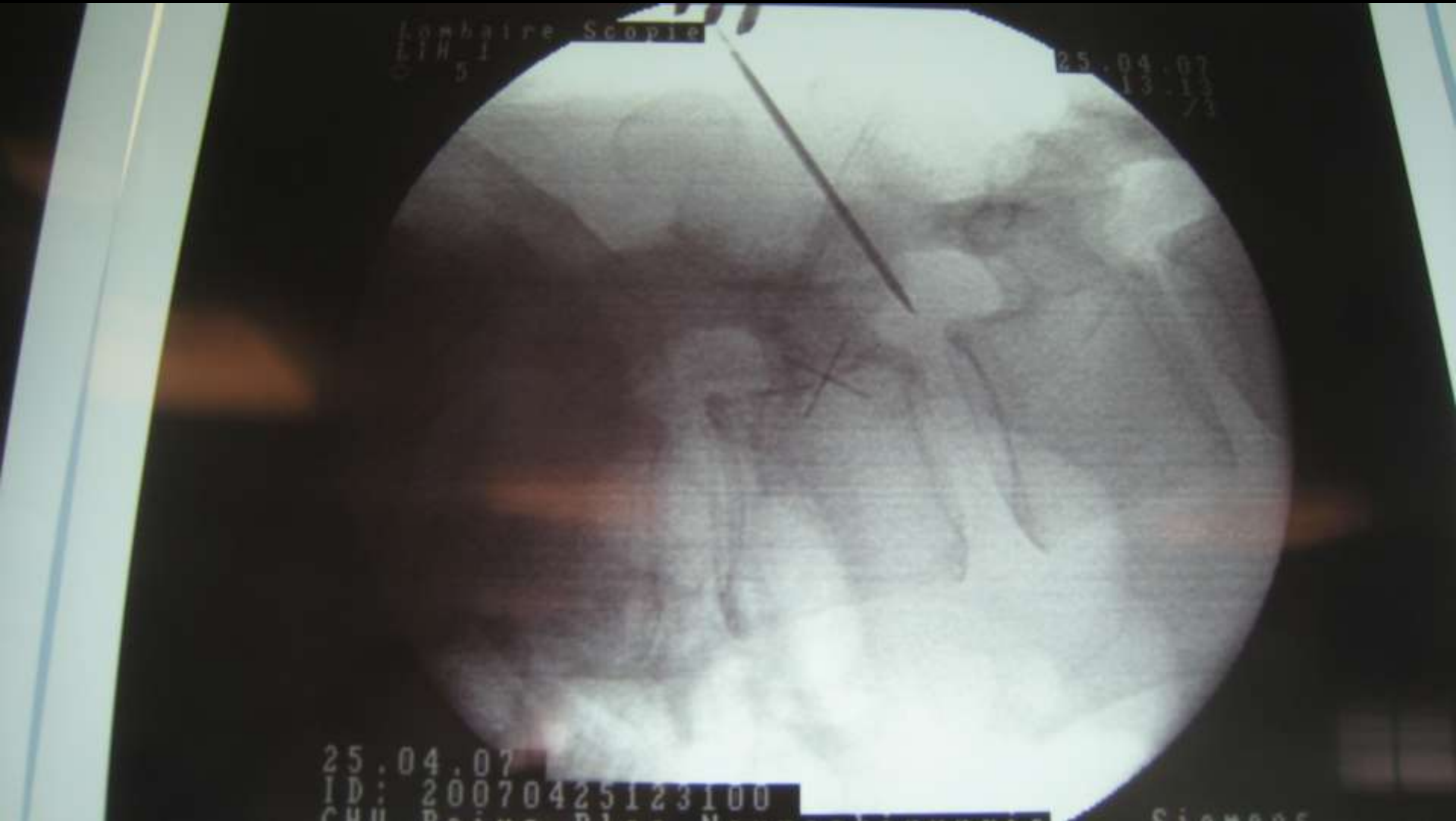Oblique en haut
en avant et
en dedans



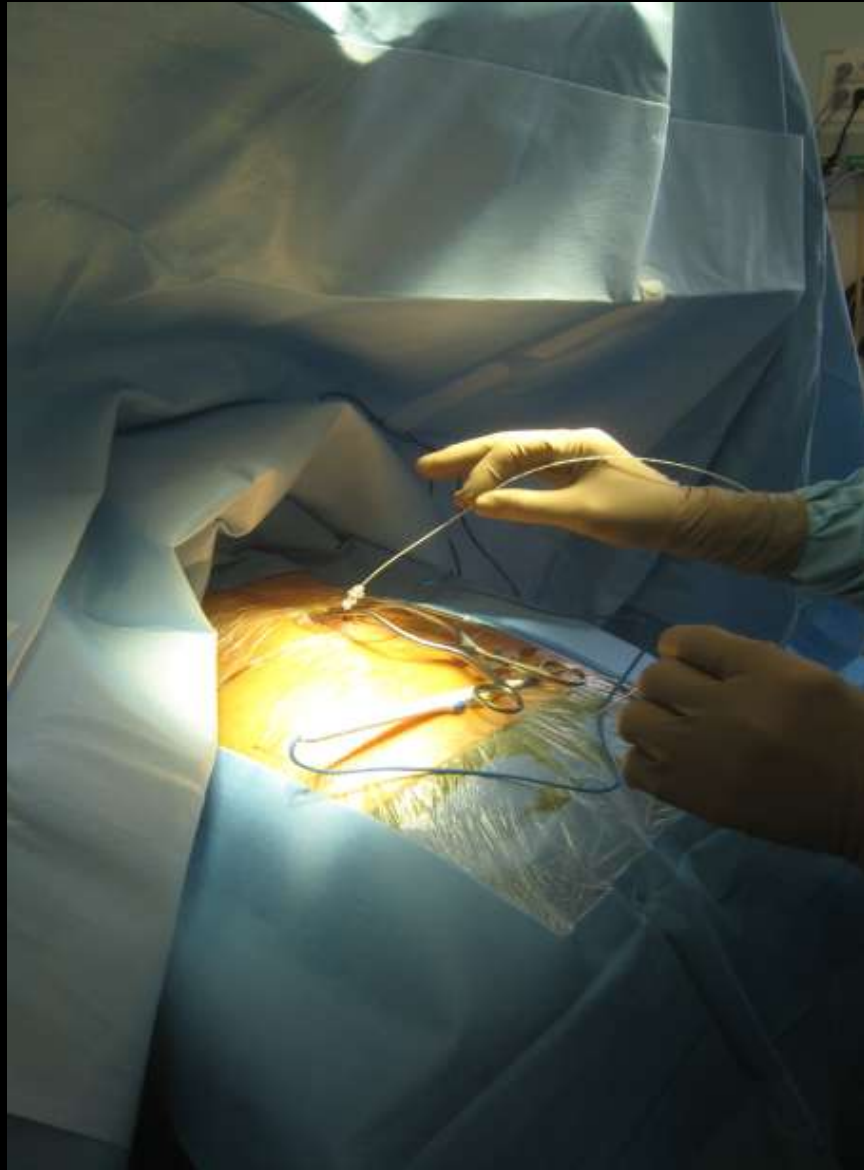Aiguille de Tuohy



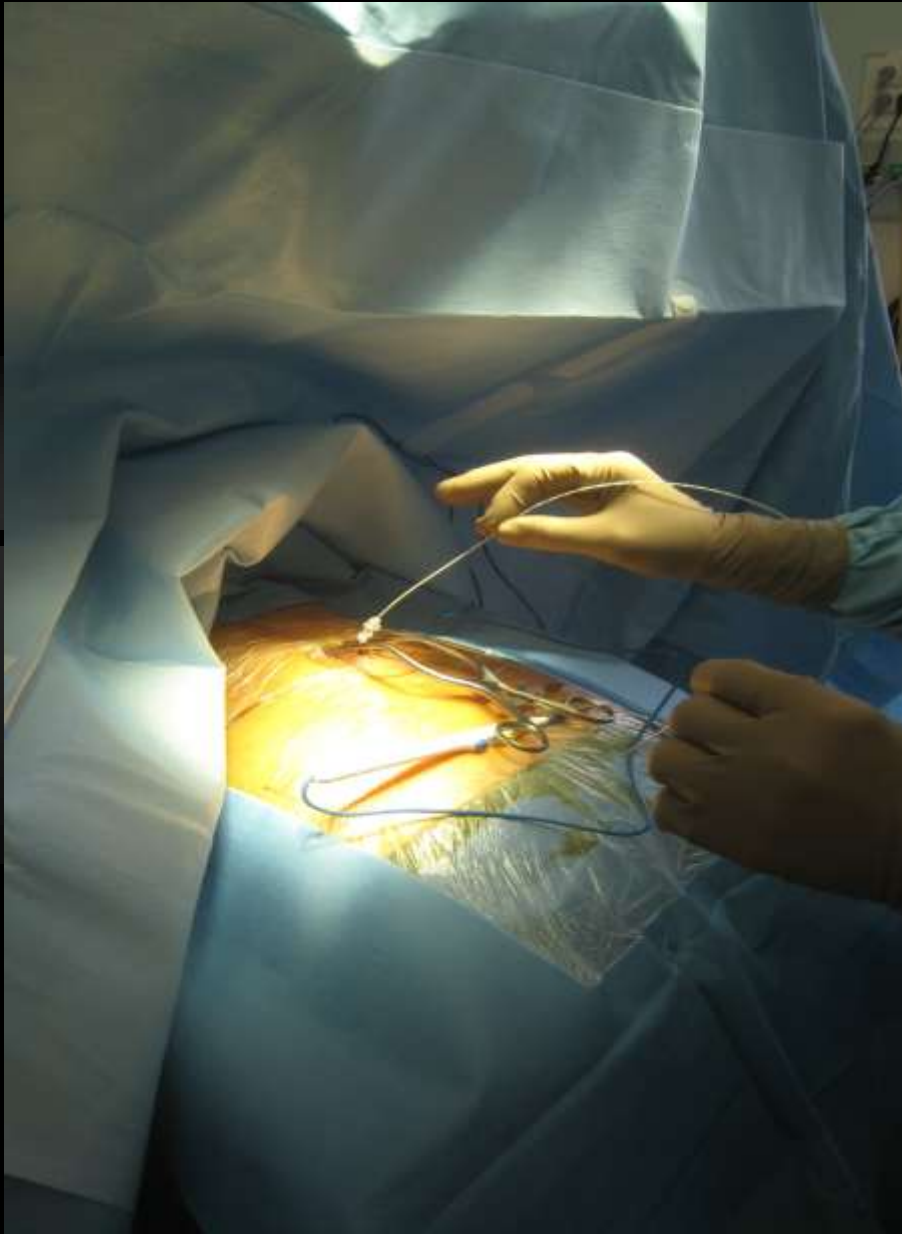Introduction du cathéter sous scopie



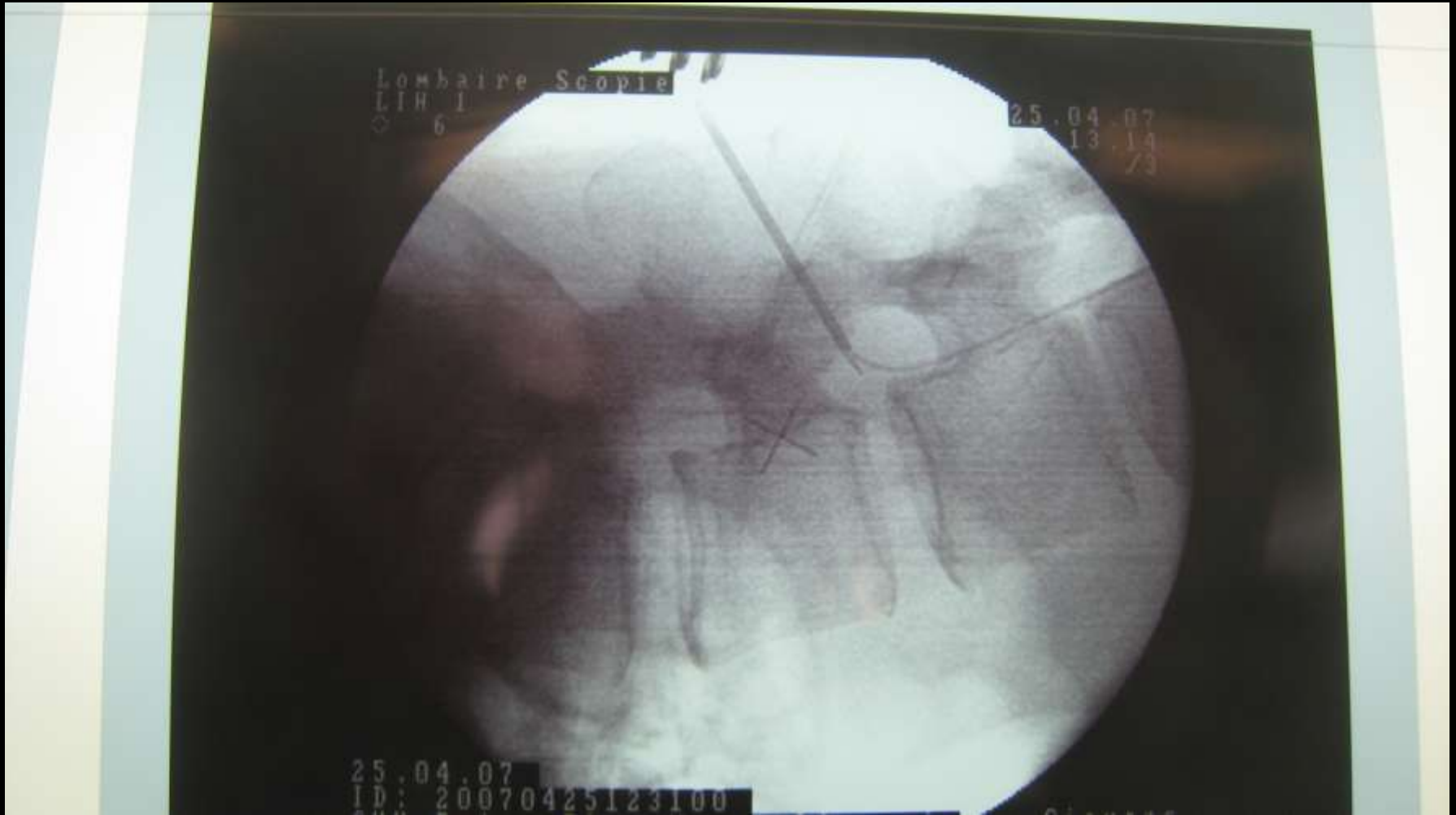
1



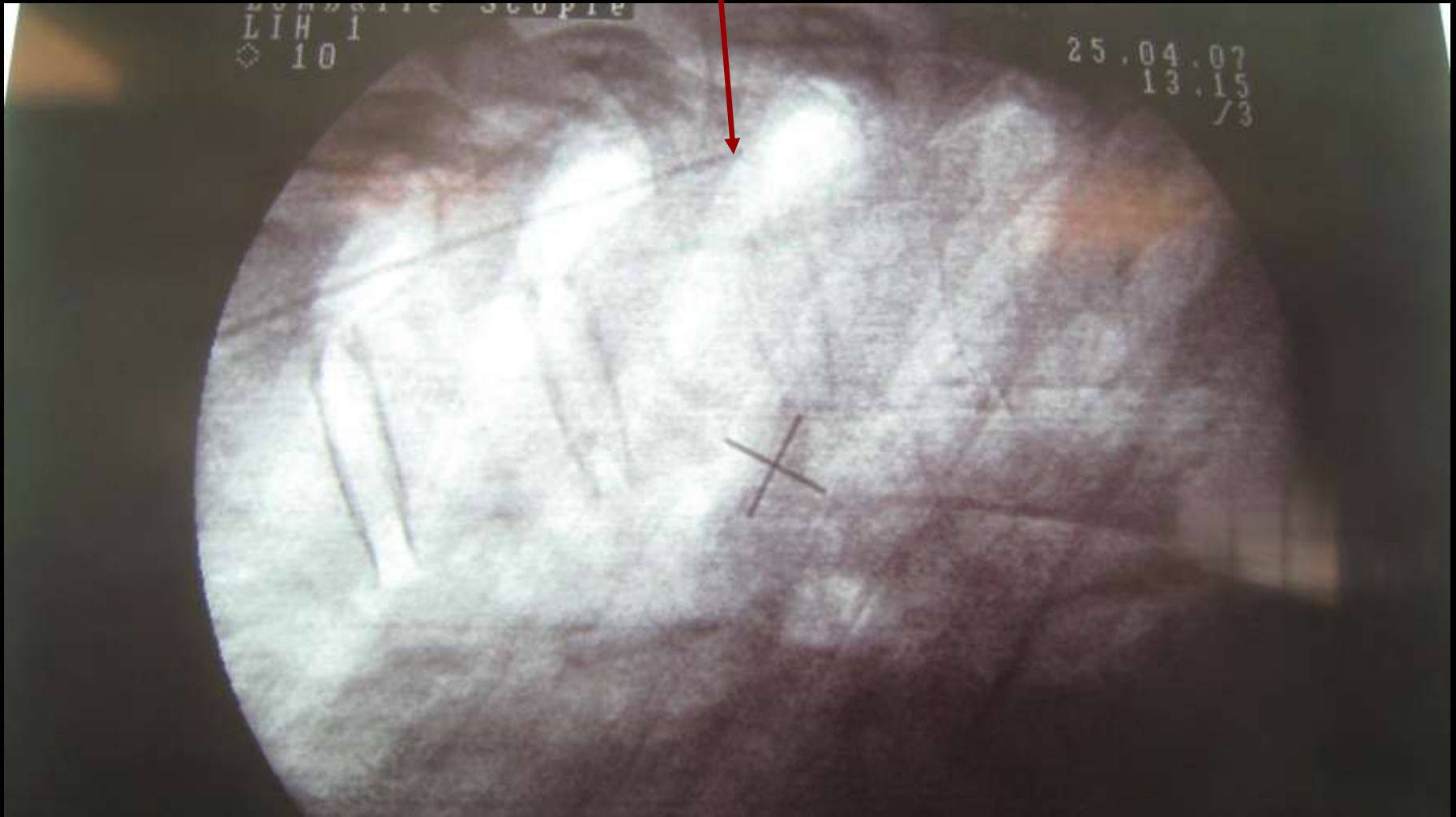
Introduction du cathéter médullaire



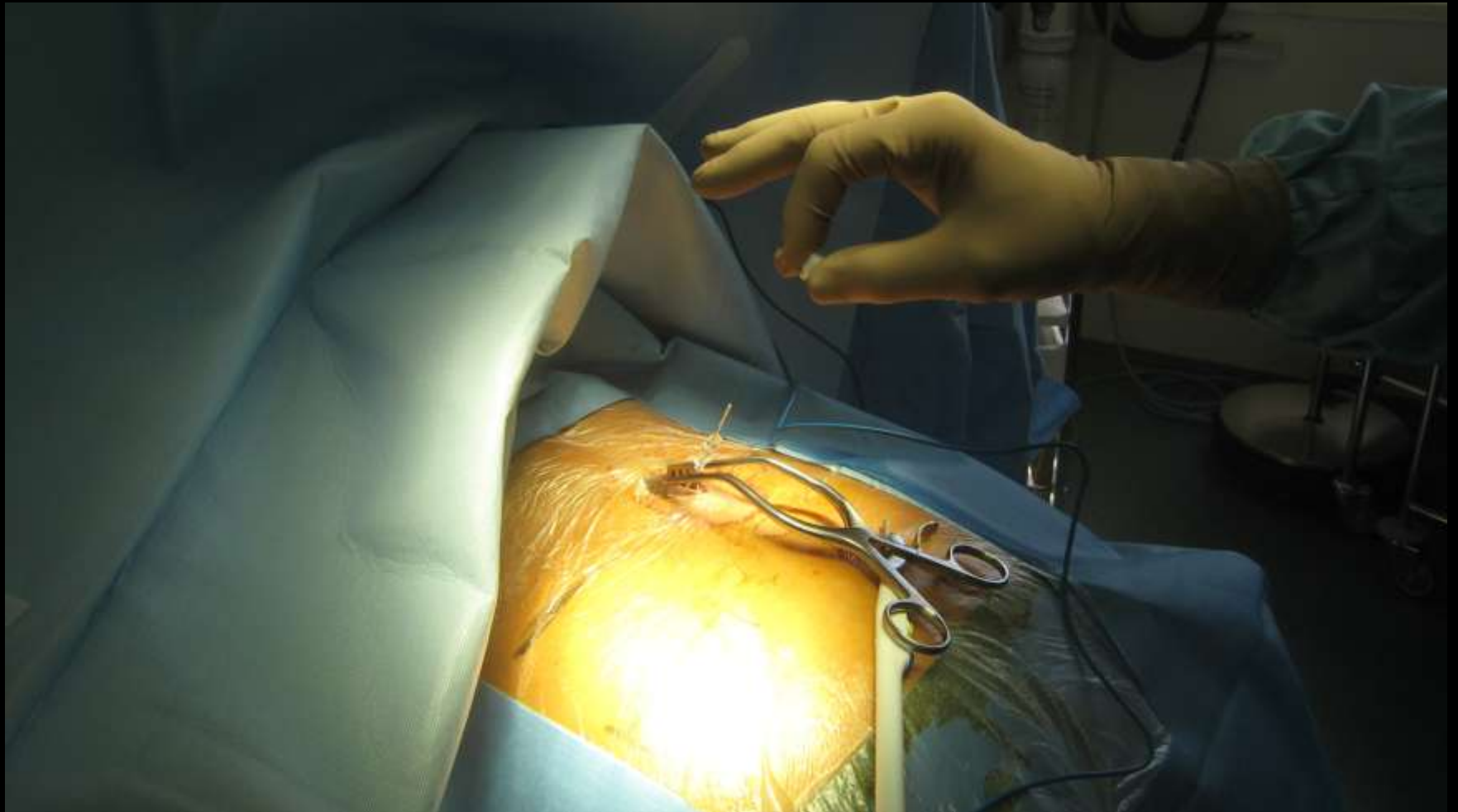
Introduction du cathéter sous scopie



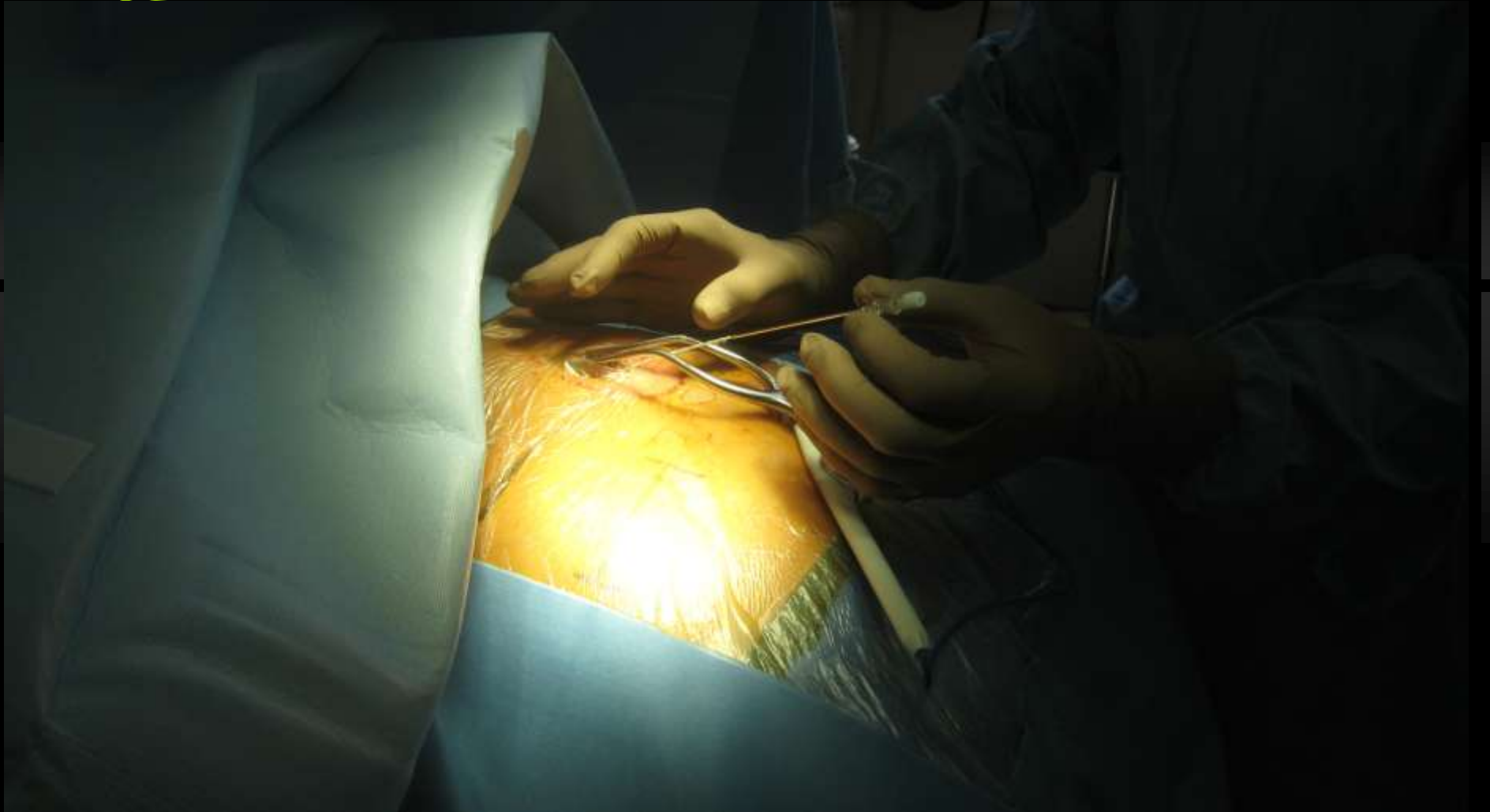
Extrémité du cathéter



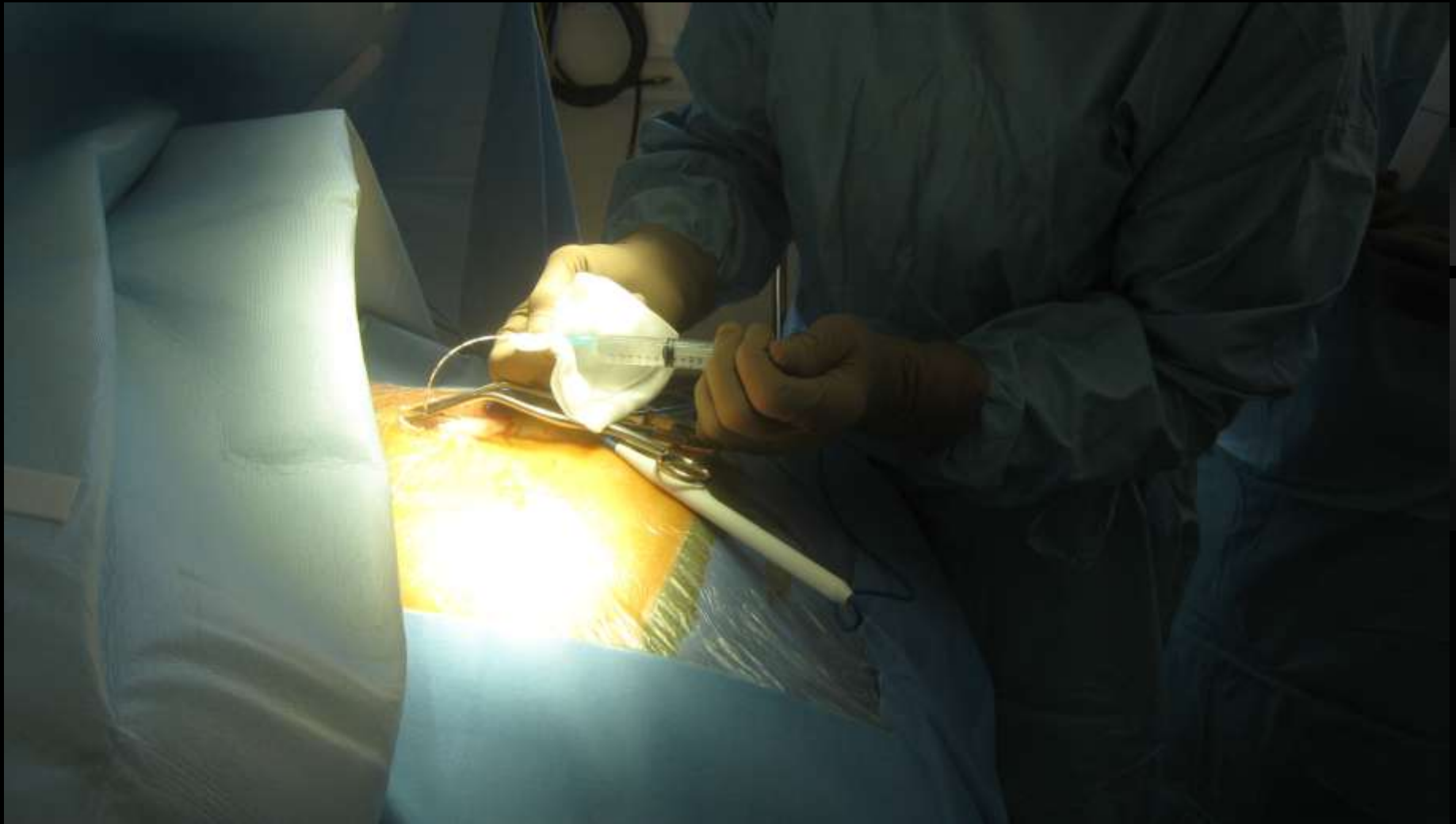
Positionnement intrathécal



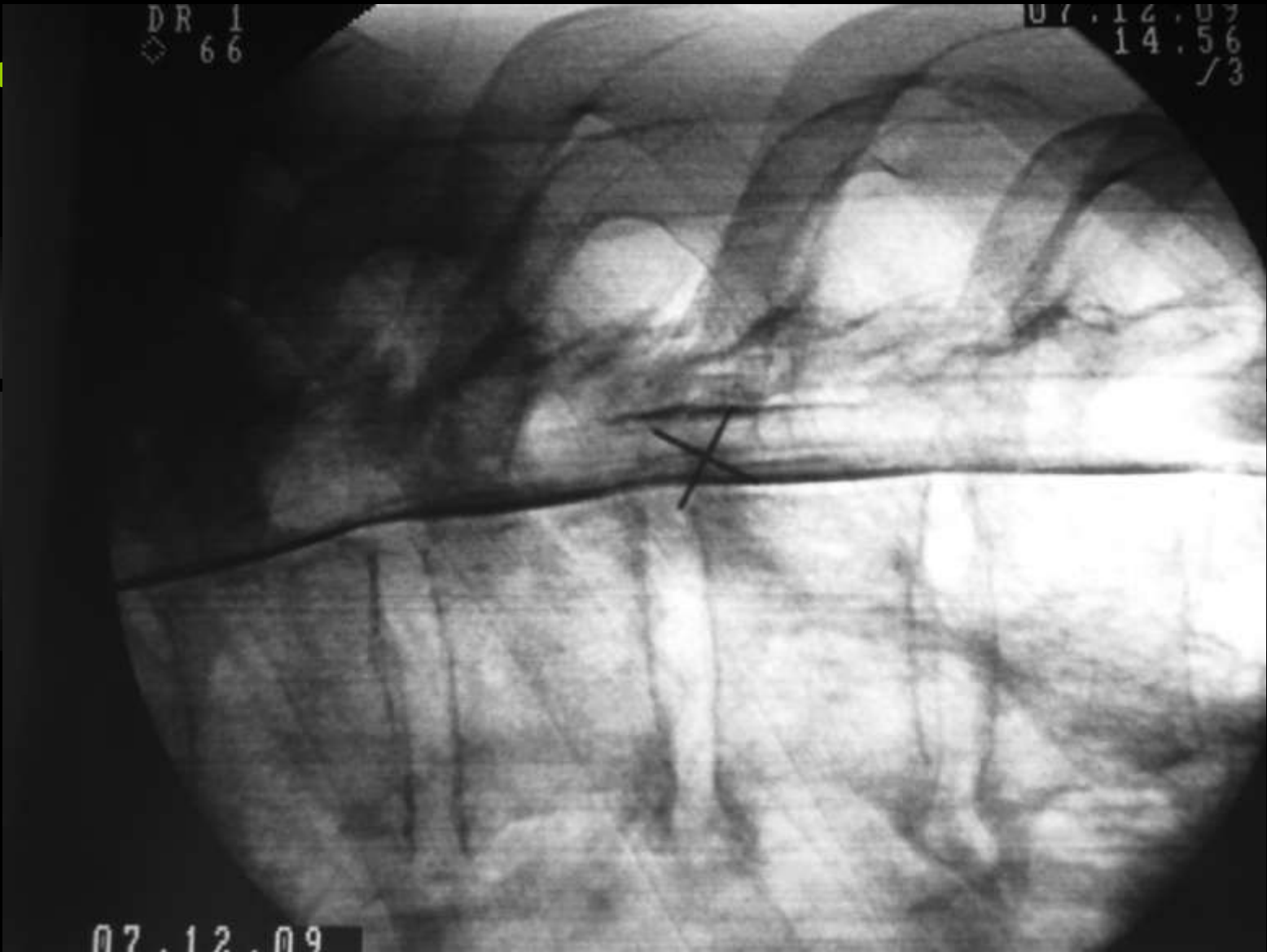
Retrait de l'aiguille et du guide



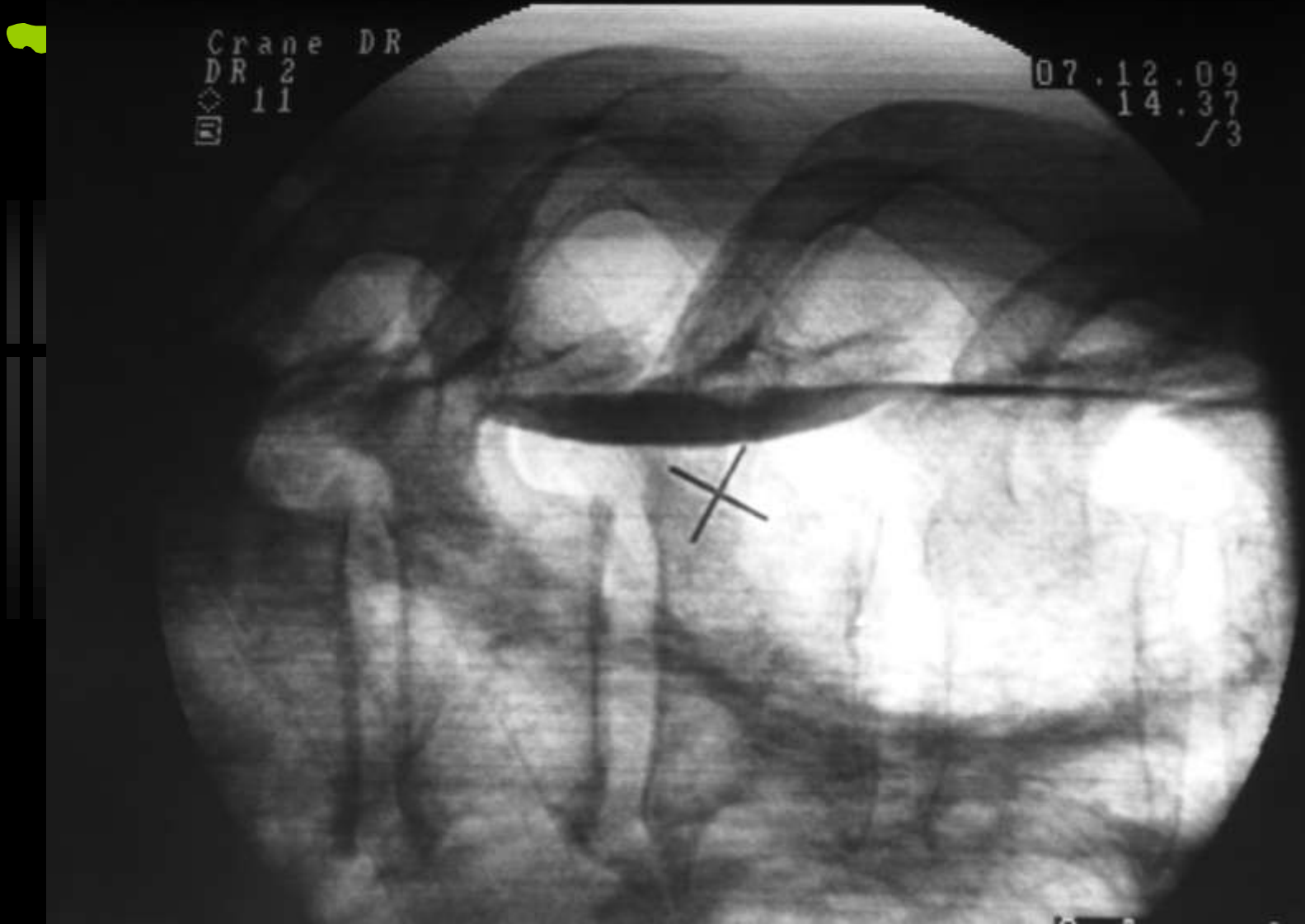
Opacification



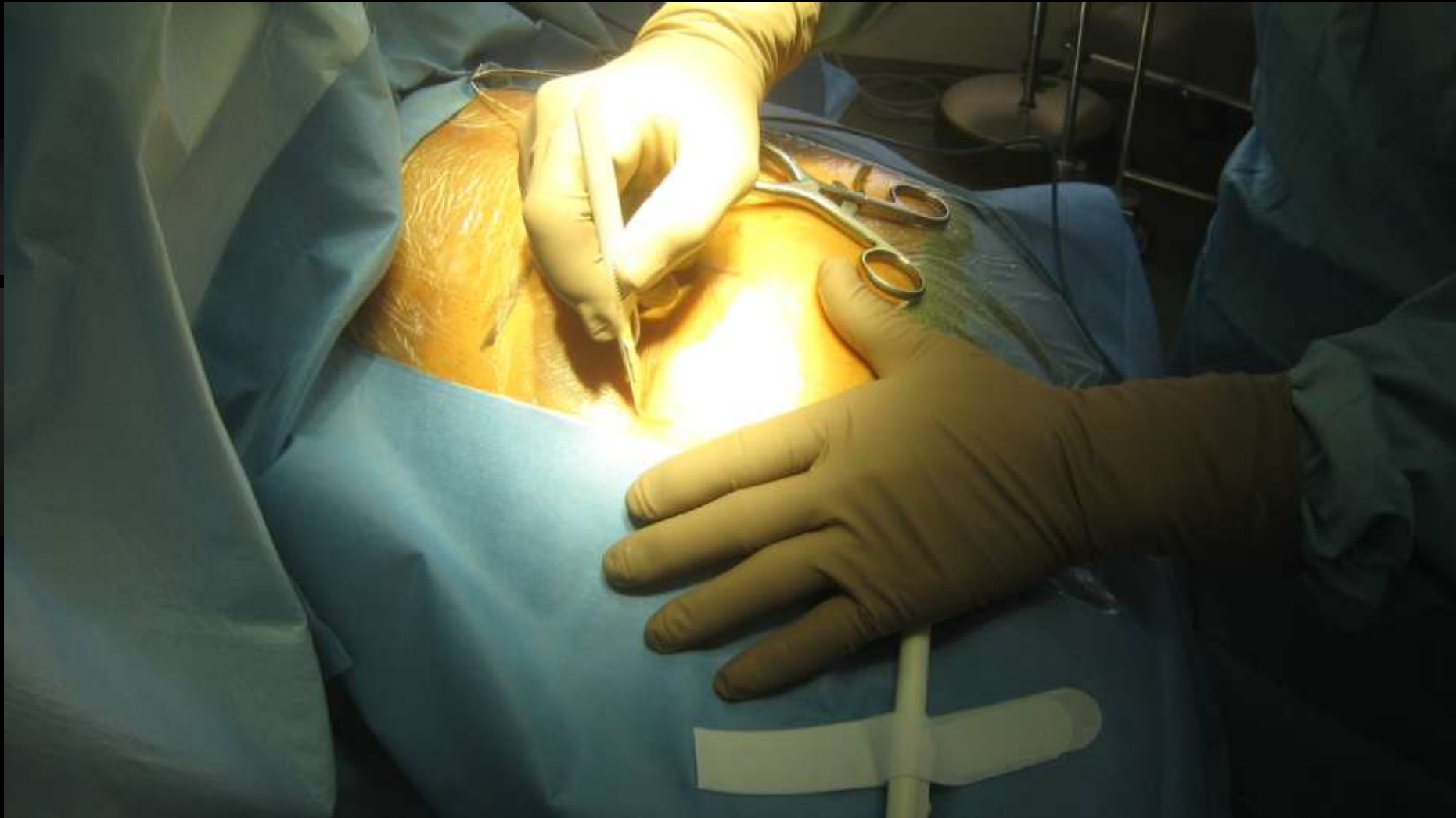Injection intrathécale de Iopamiron®: myélographie



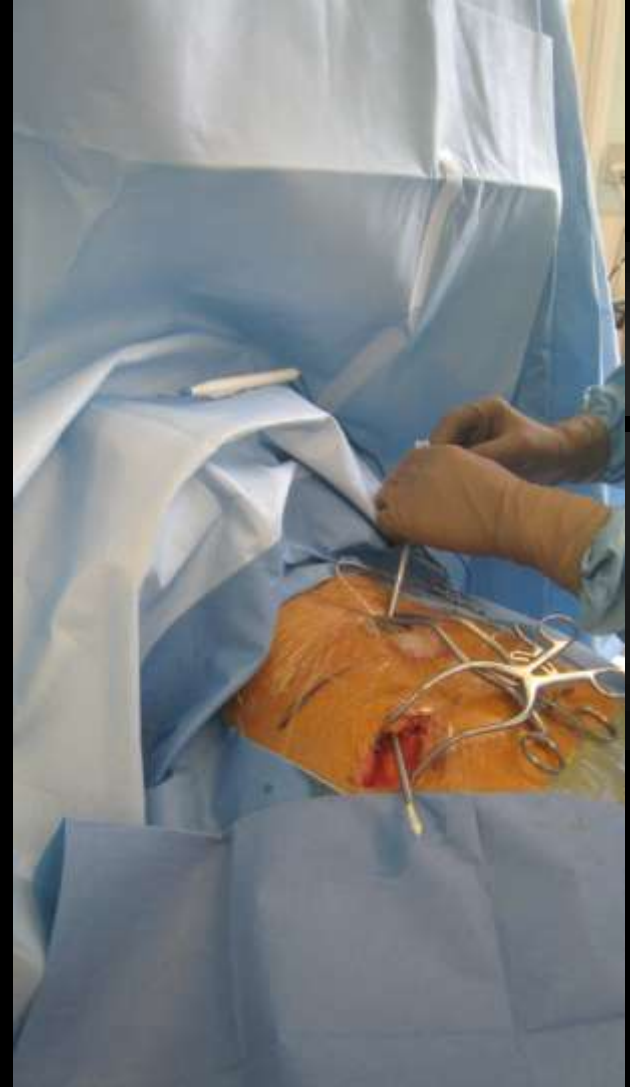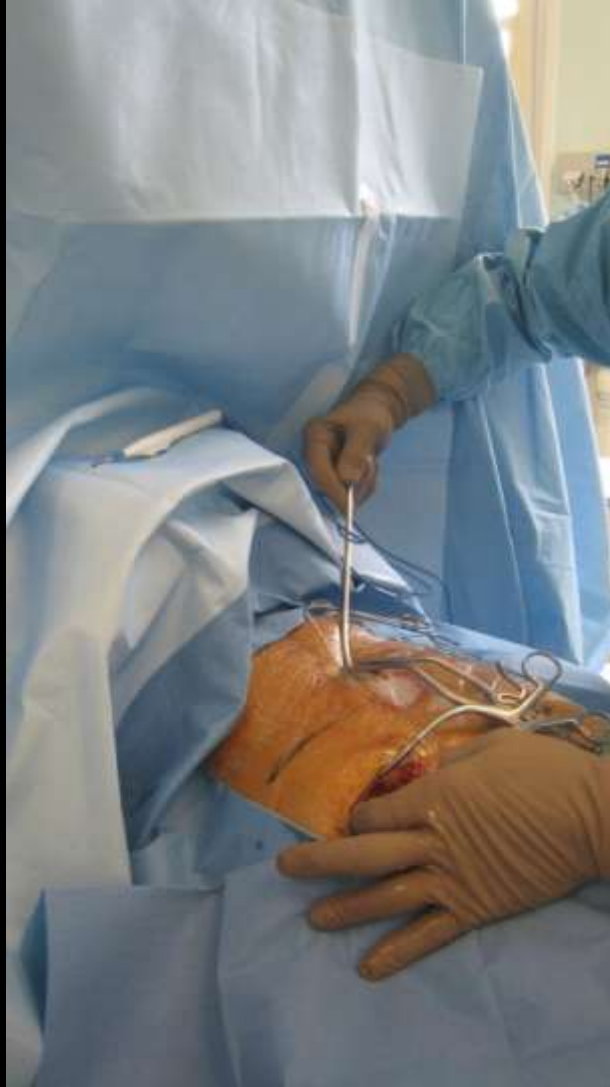Injection sous durale, image en feston=repositionnement du KT



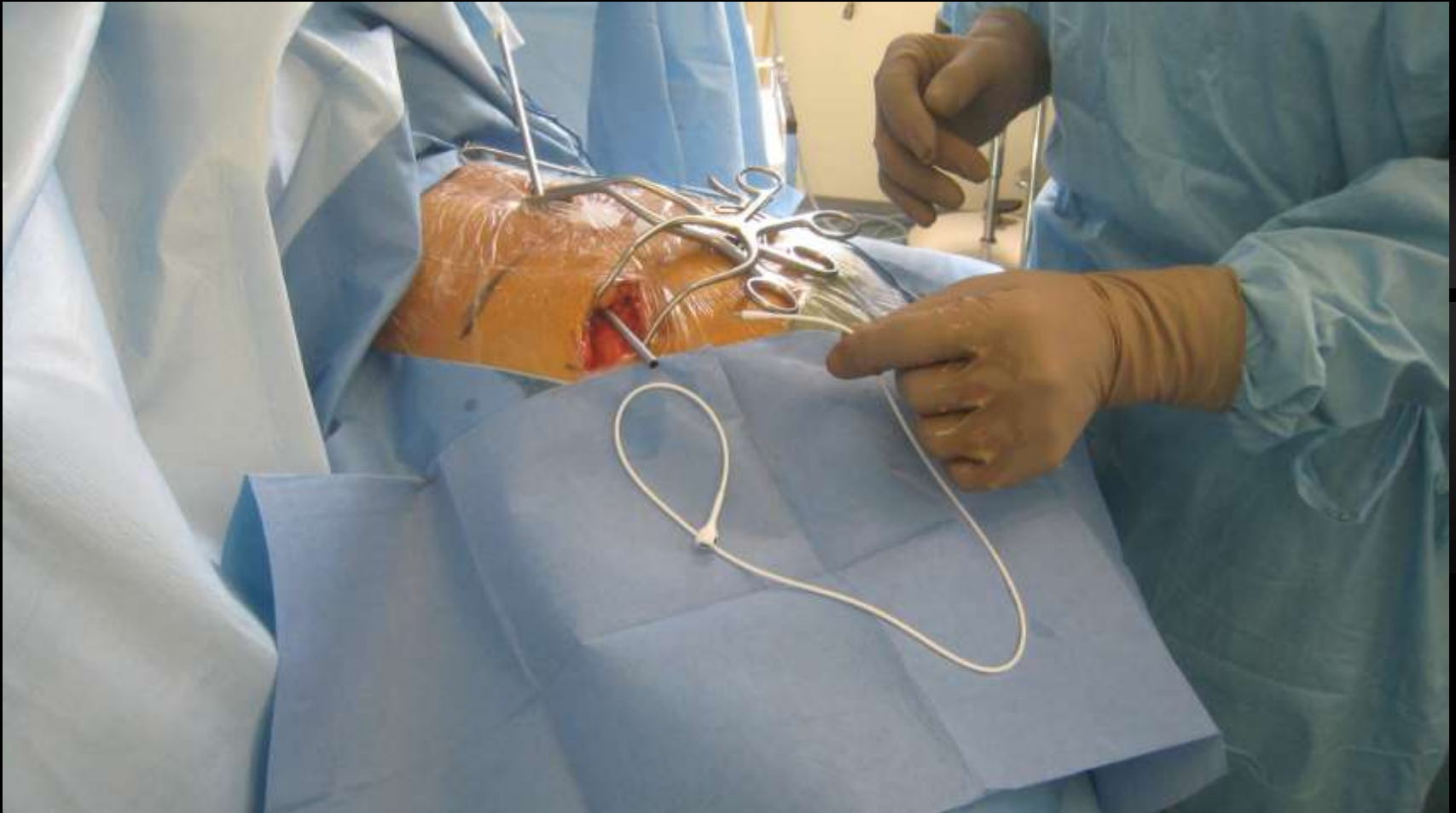
Besace fessière

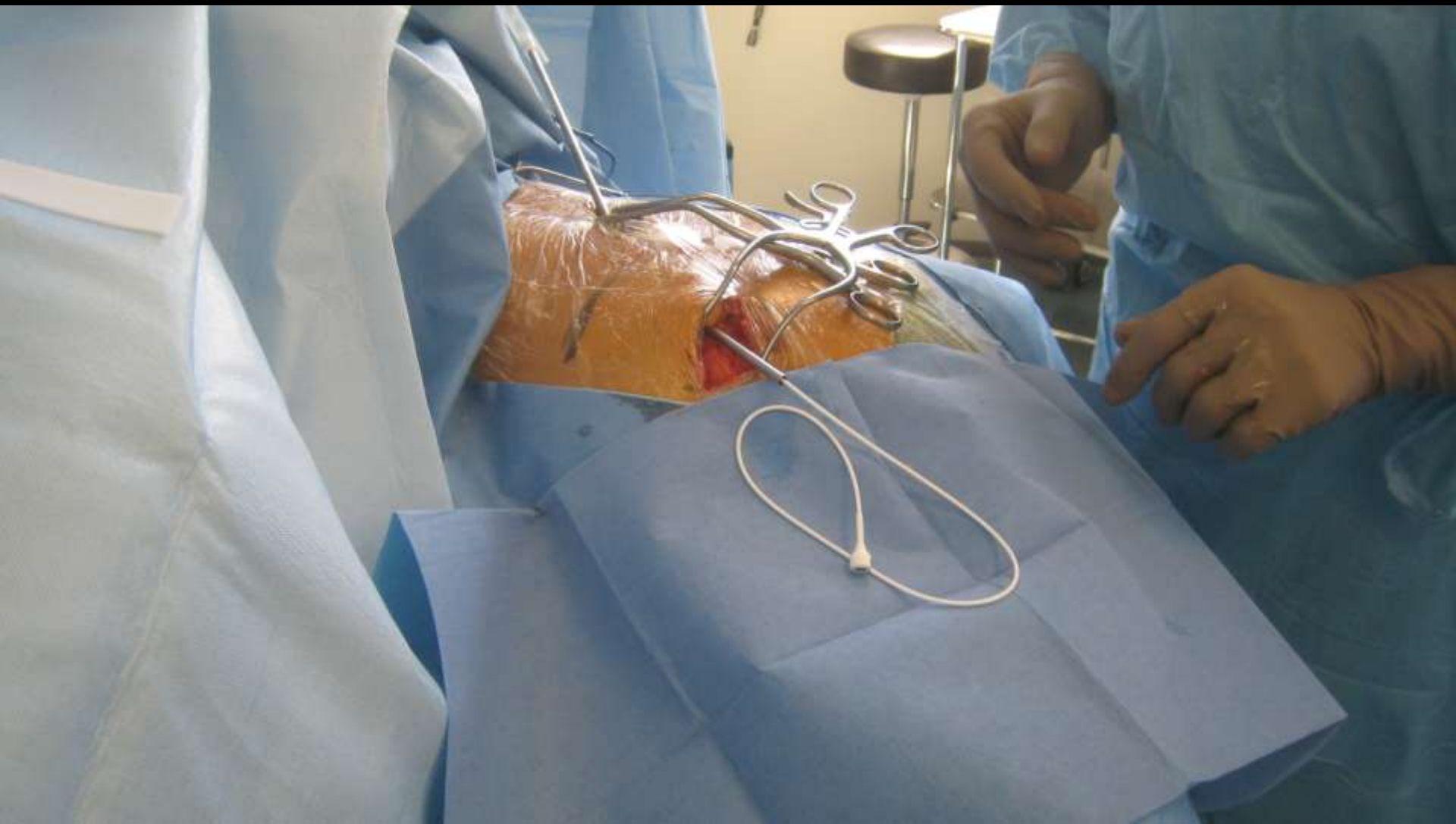

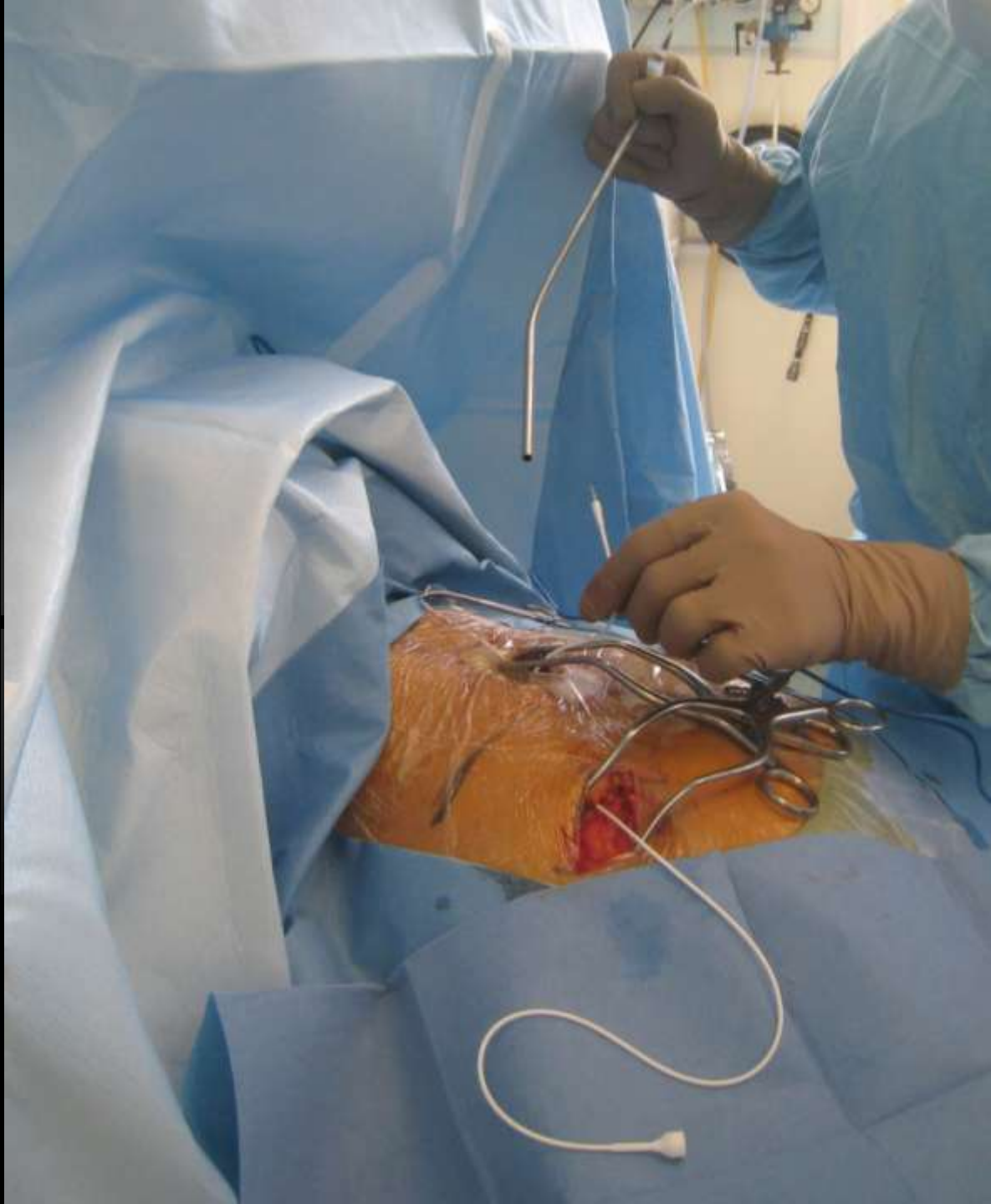Tunnelisation



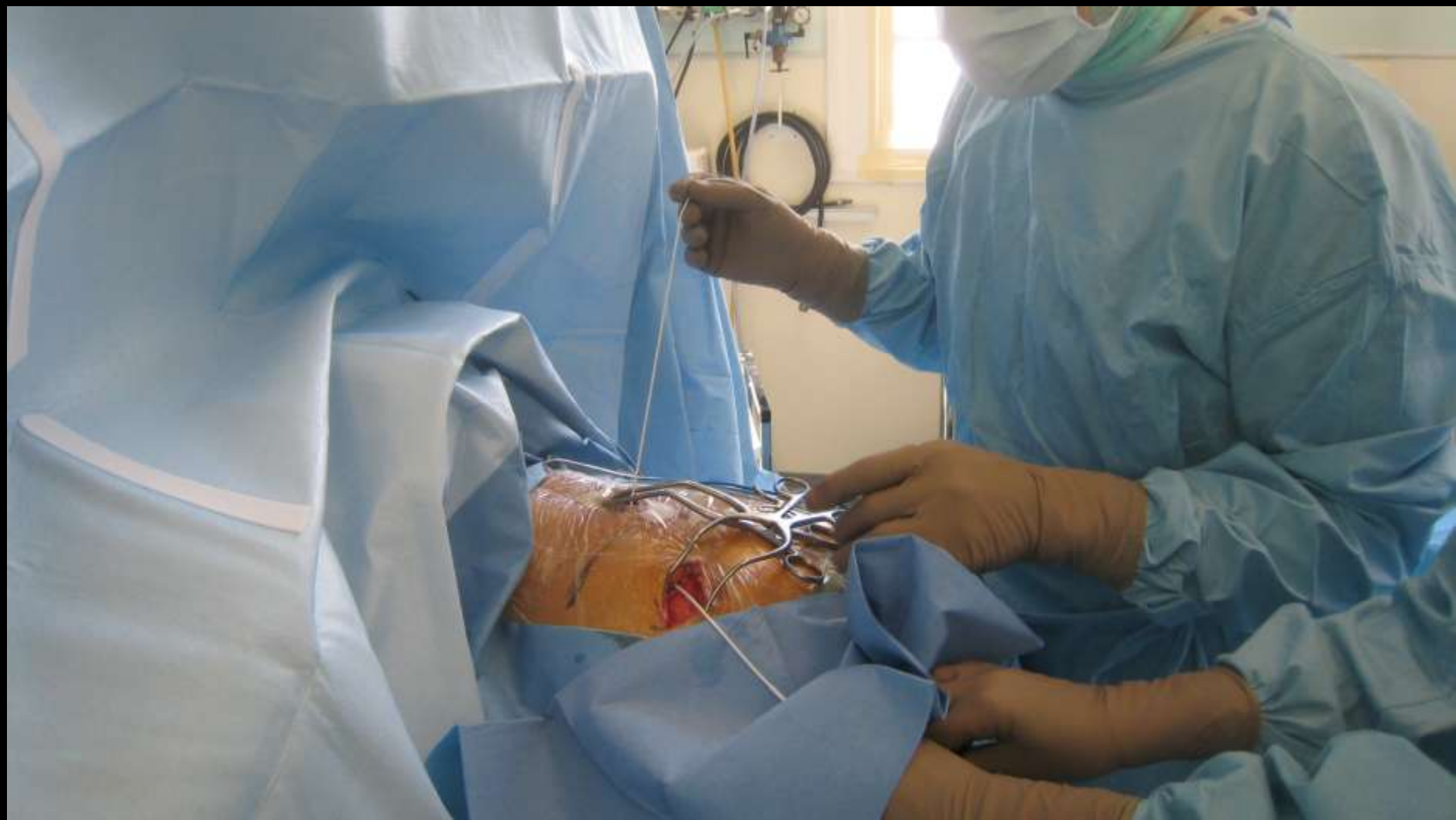Cathéter pompe



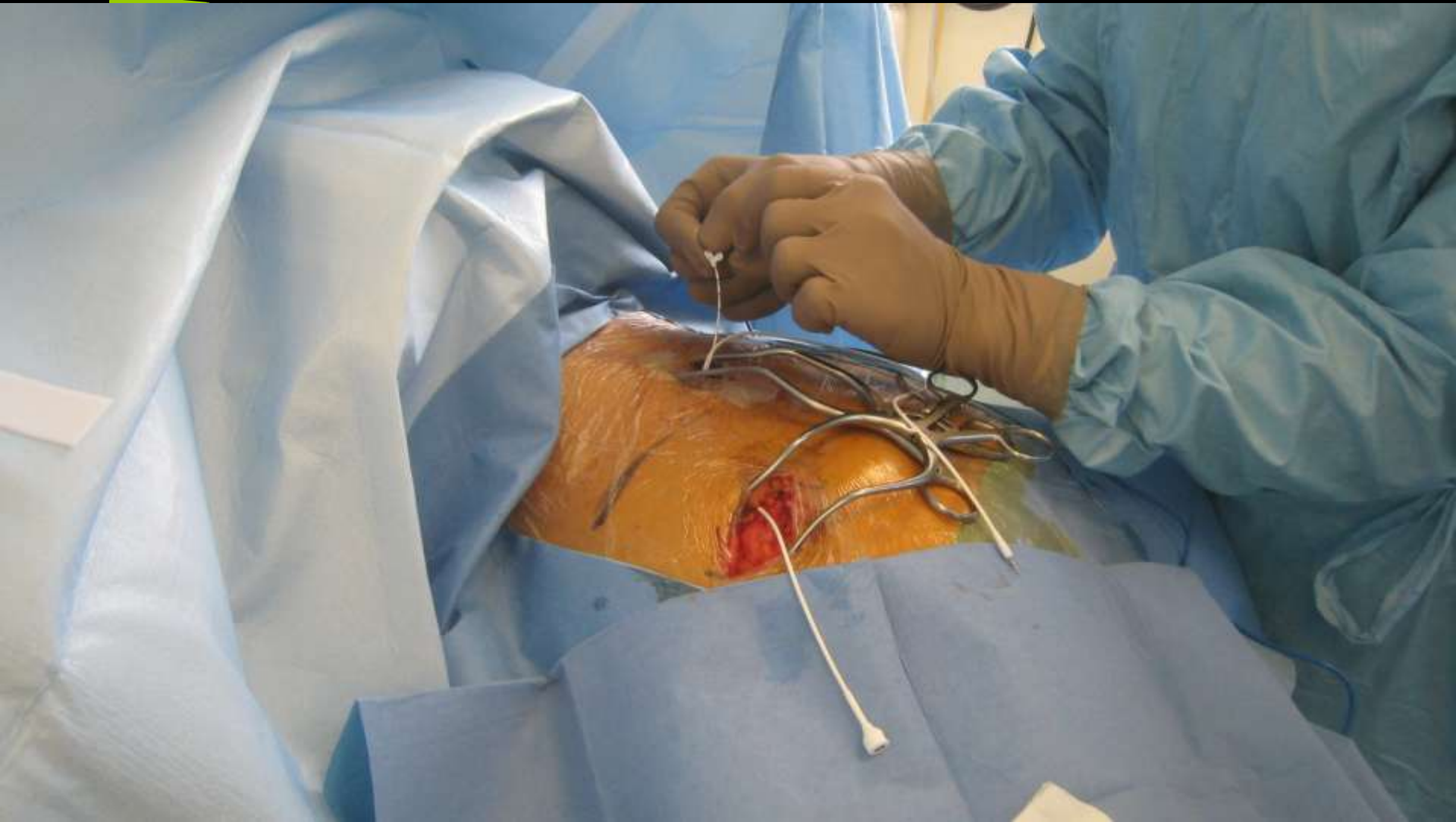


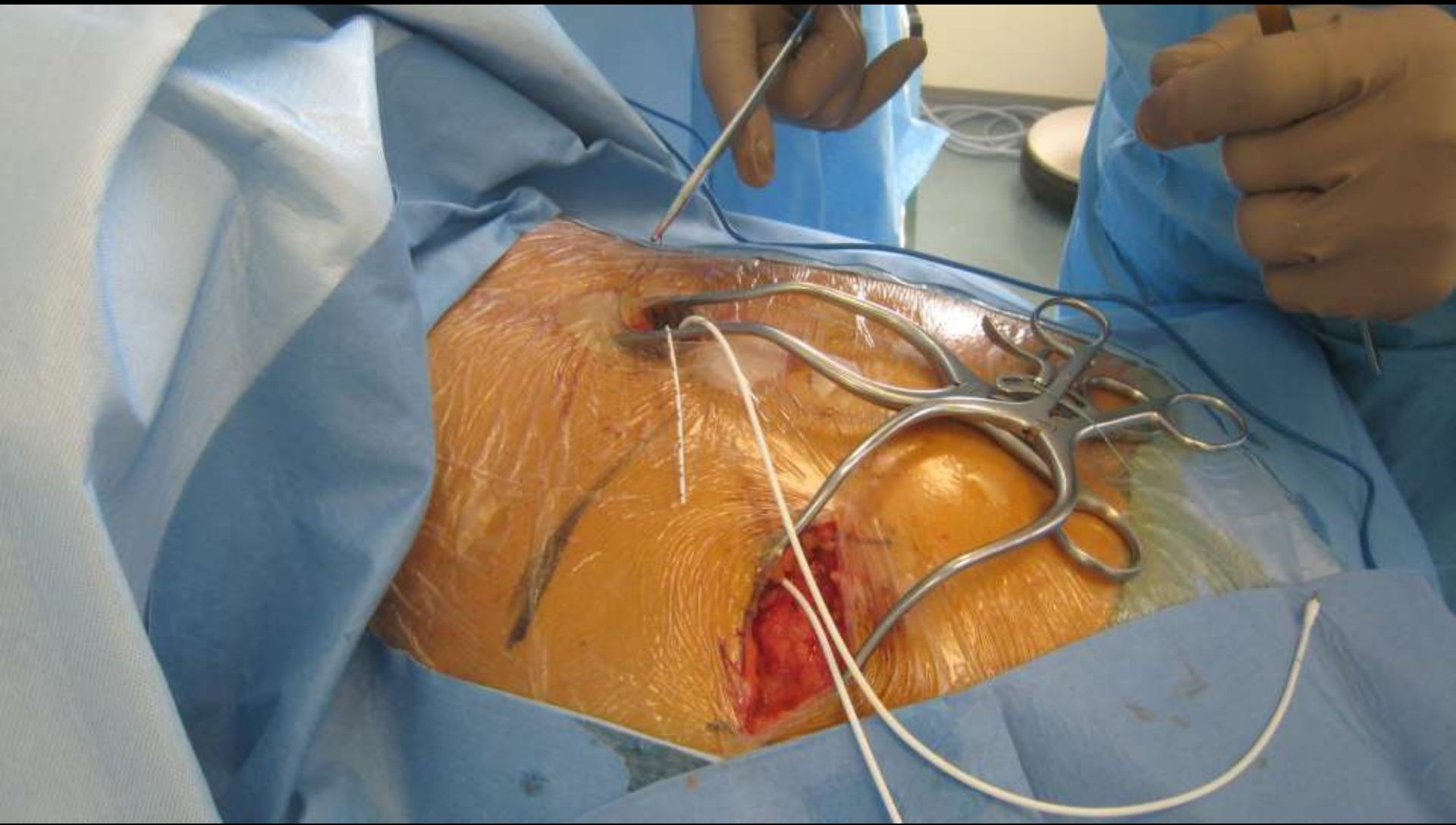


1

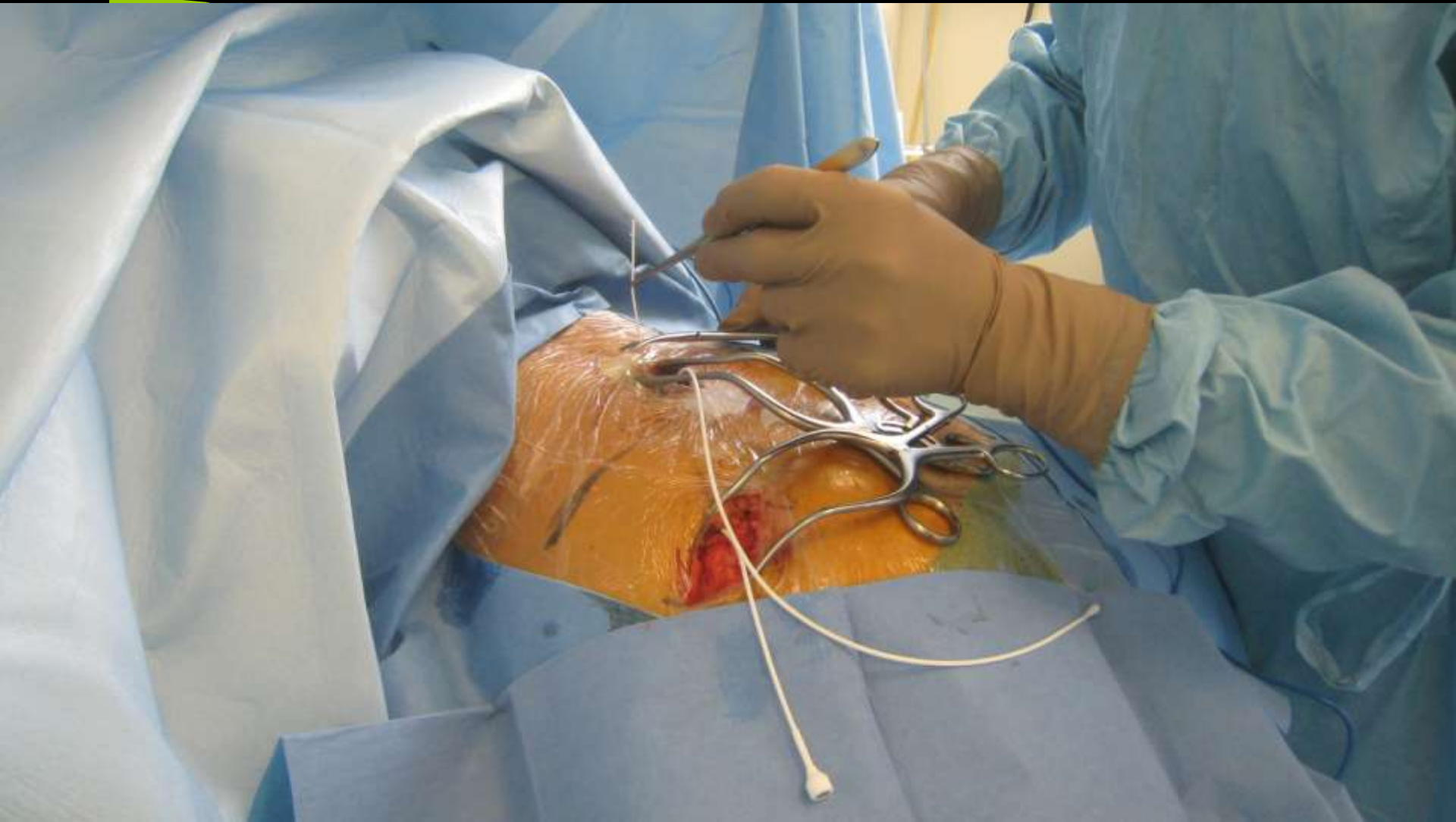

Fixation du cathéter médullaire

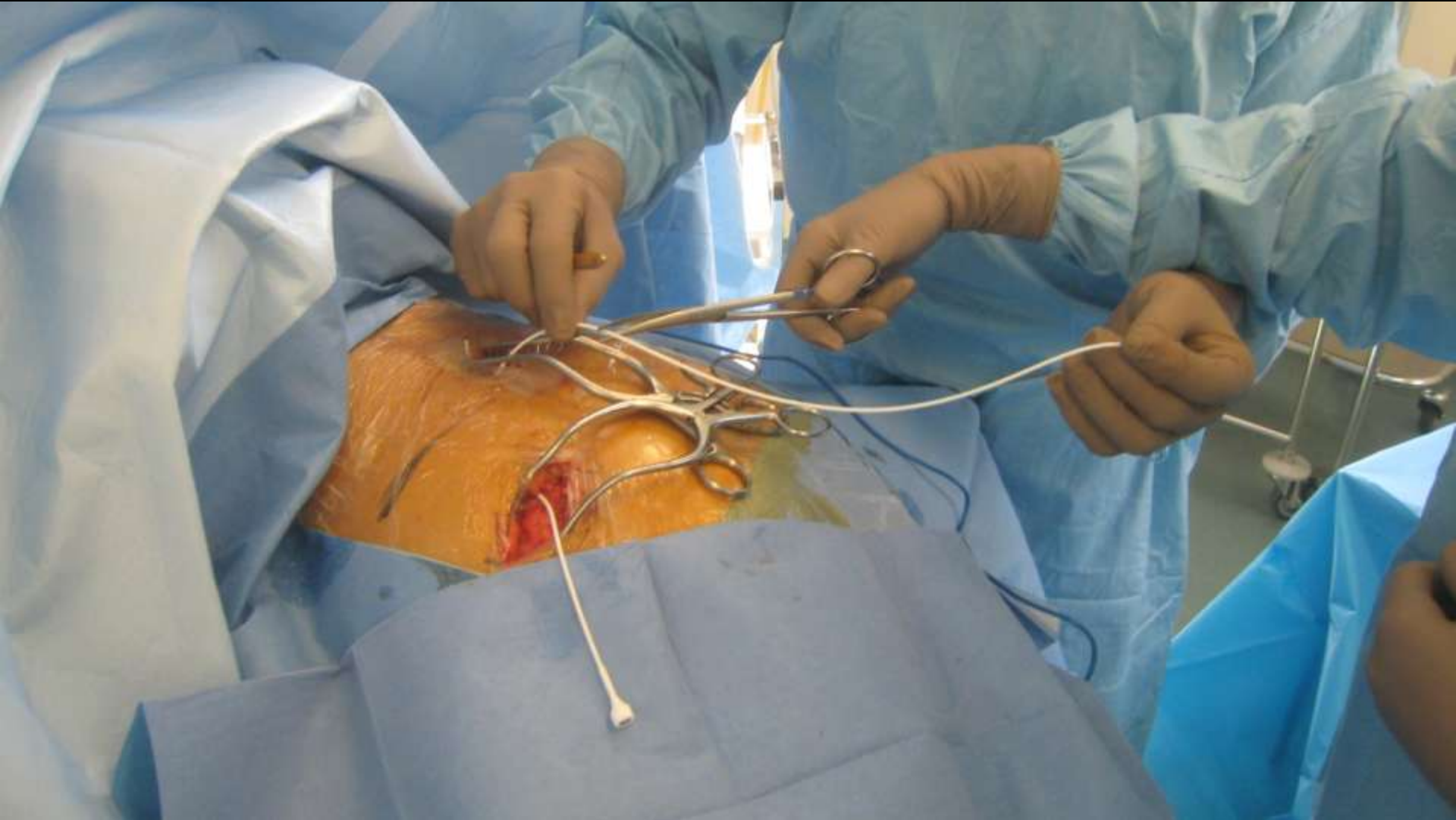




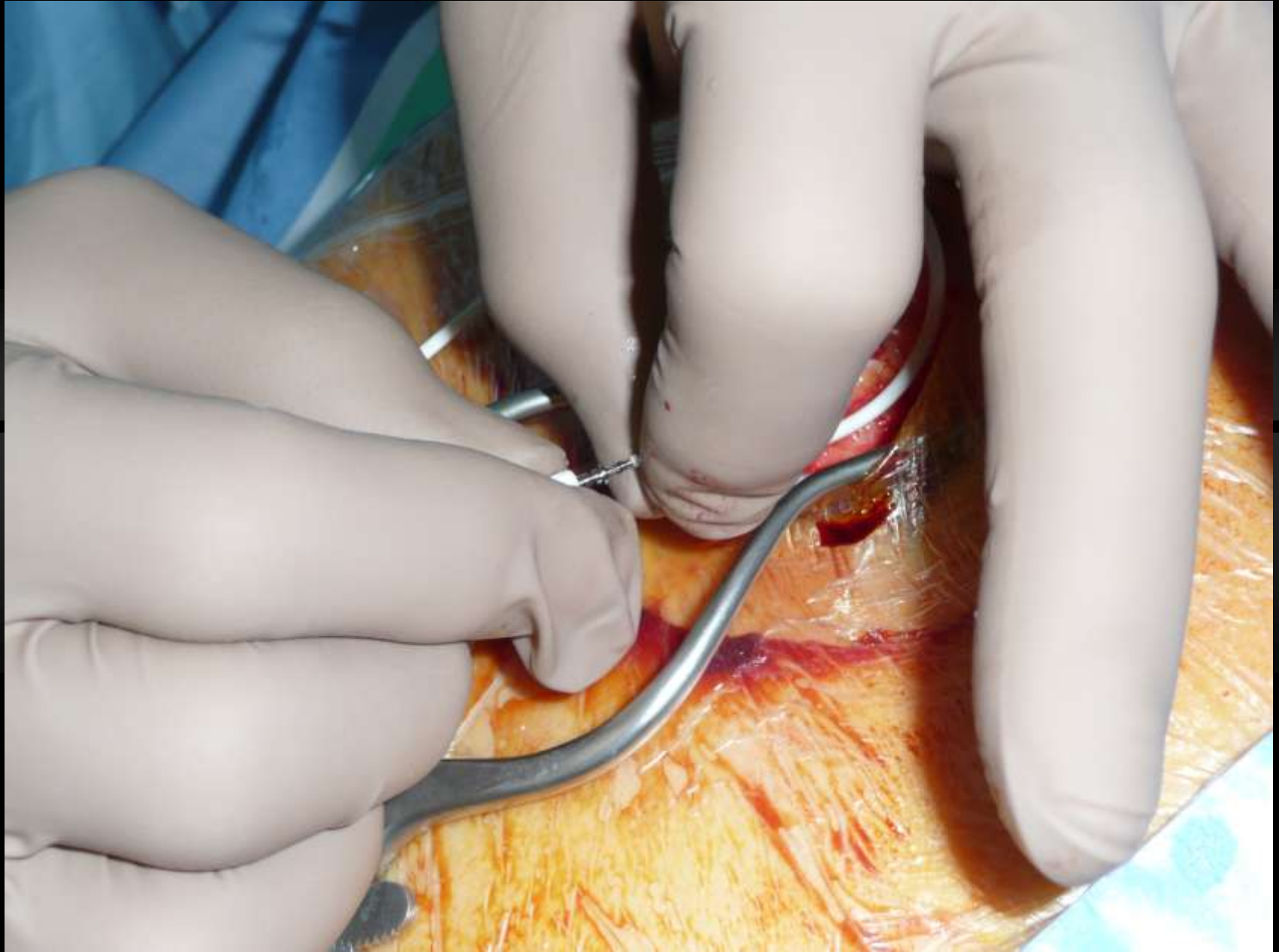
Adaptation de la longueur du cathéter



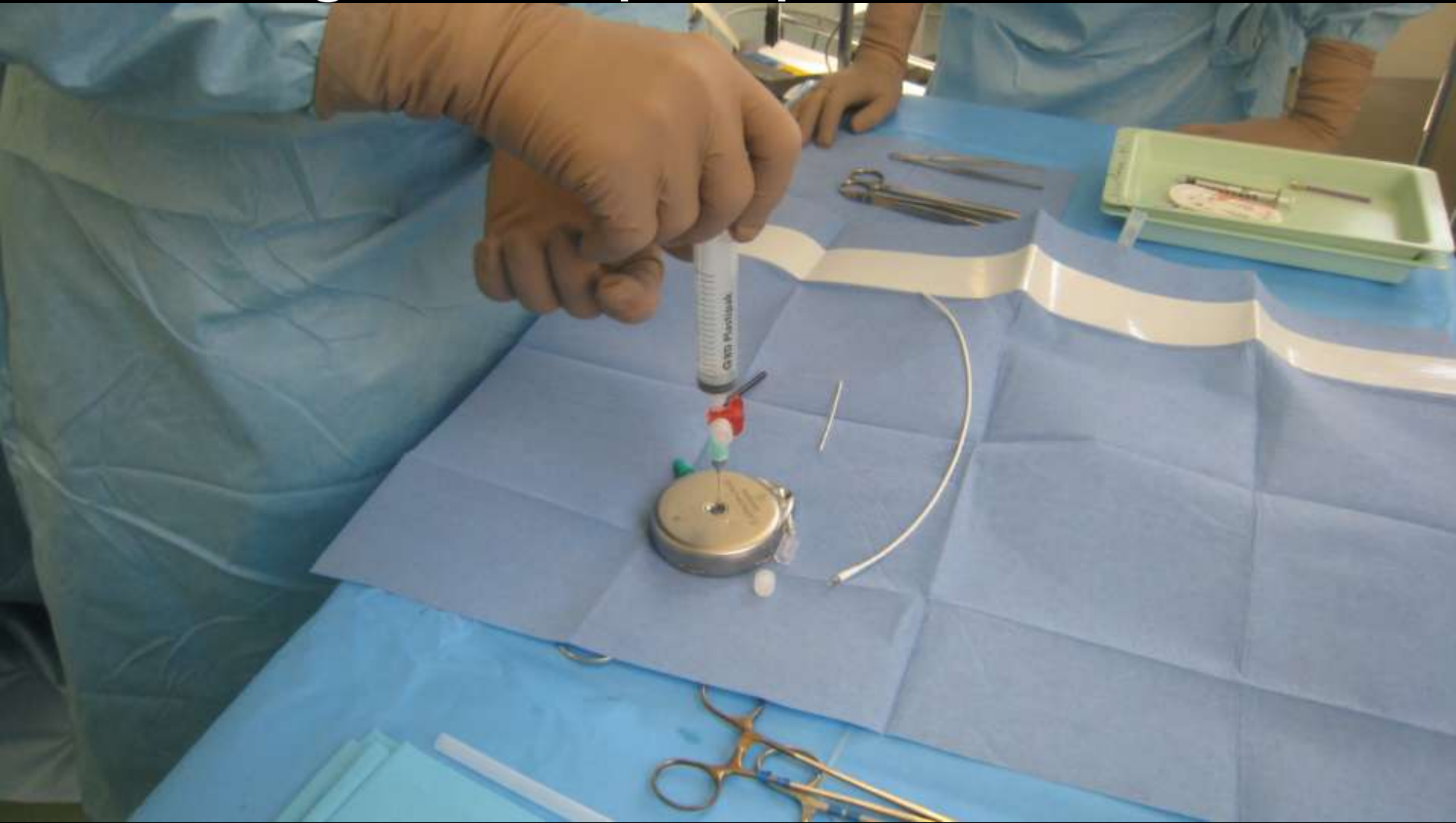
Section du cathéter pompe

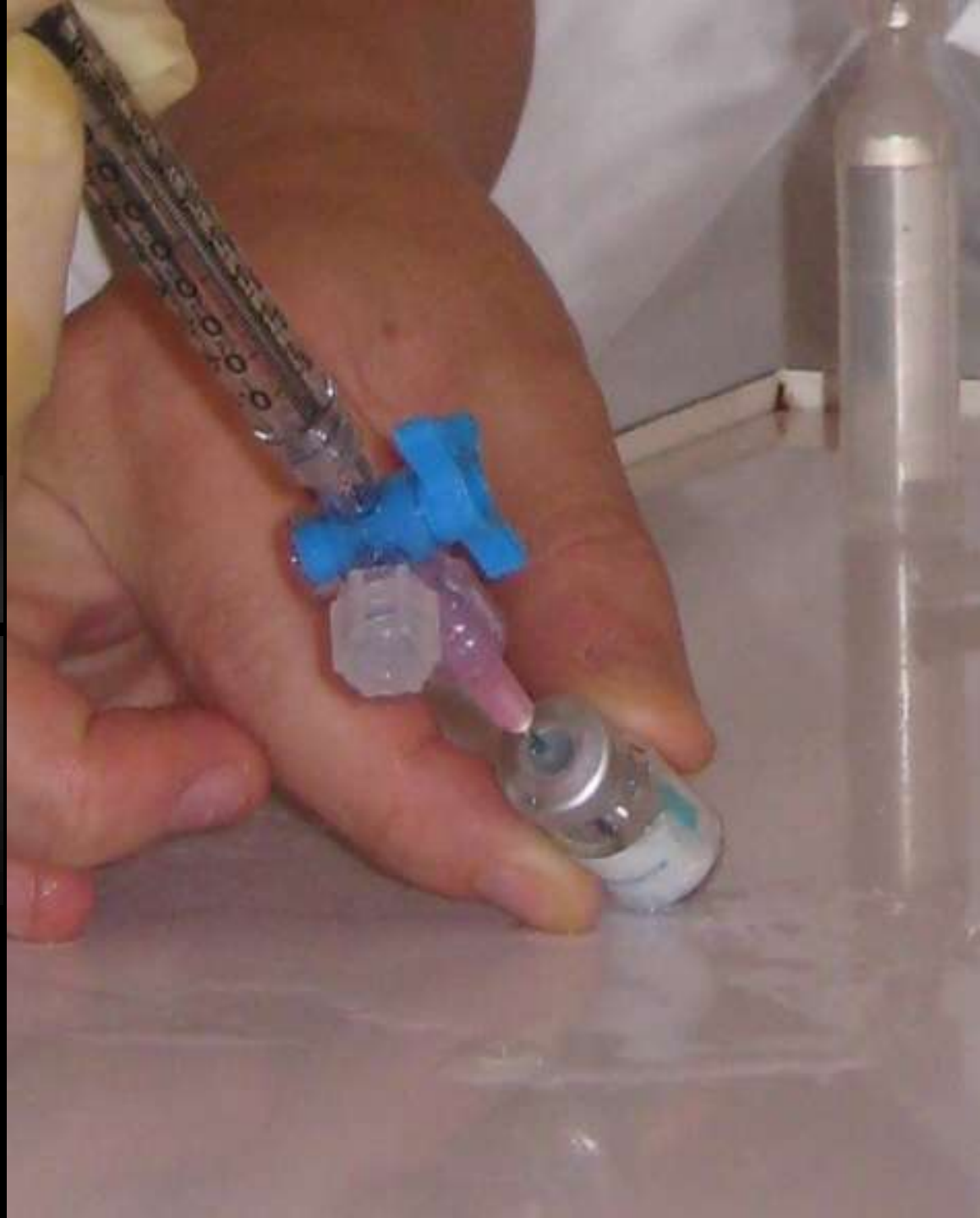

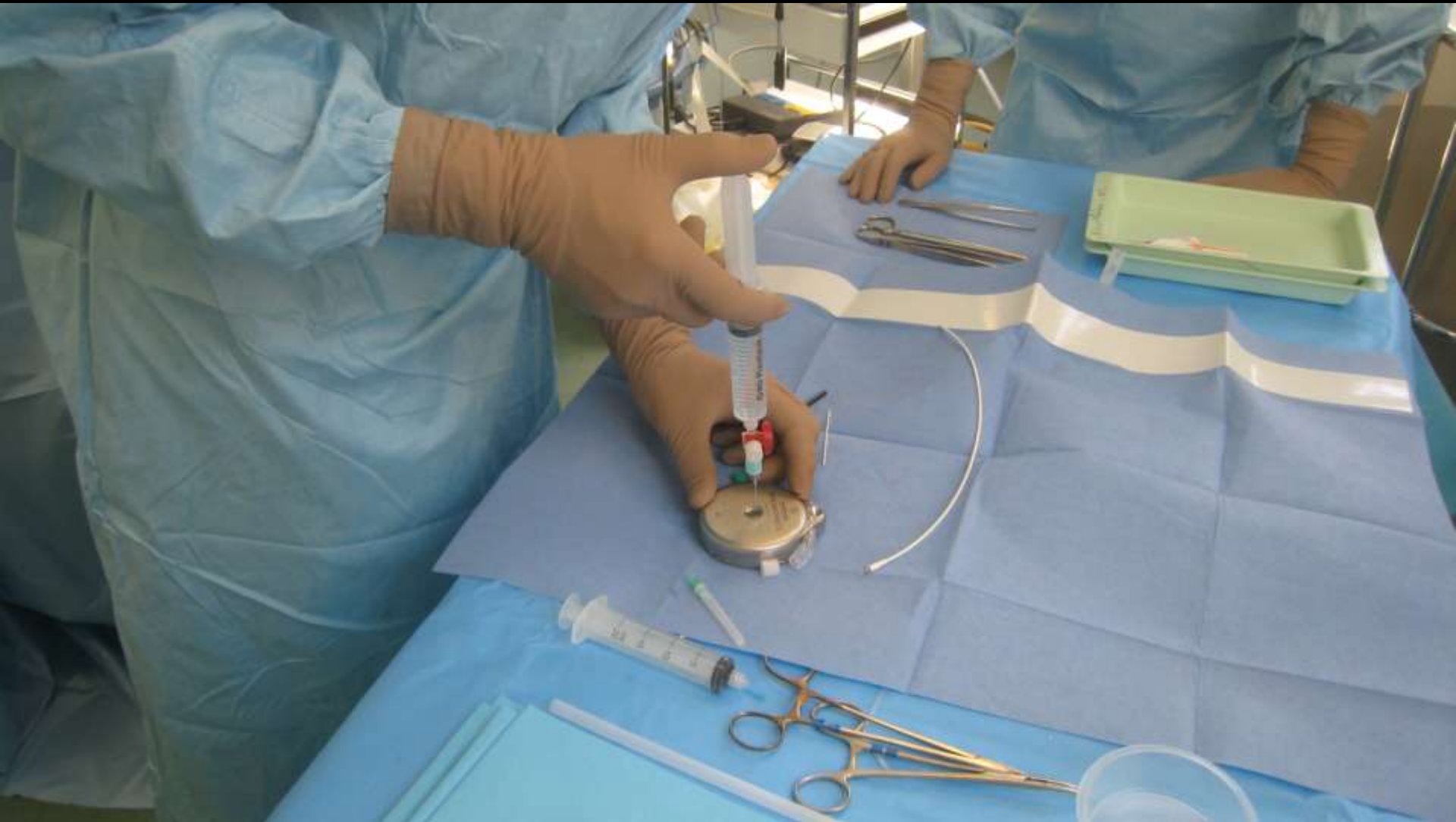
Connexion des cathéters

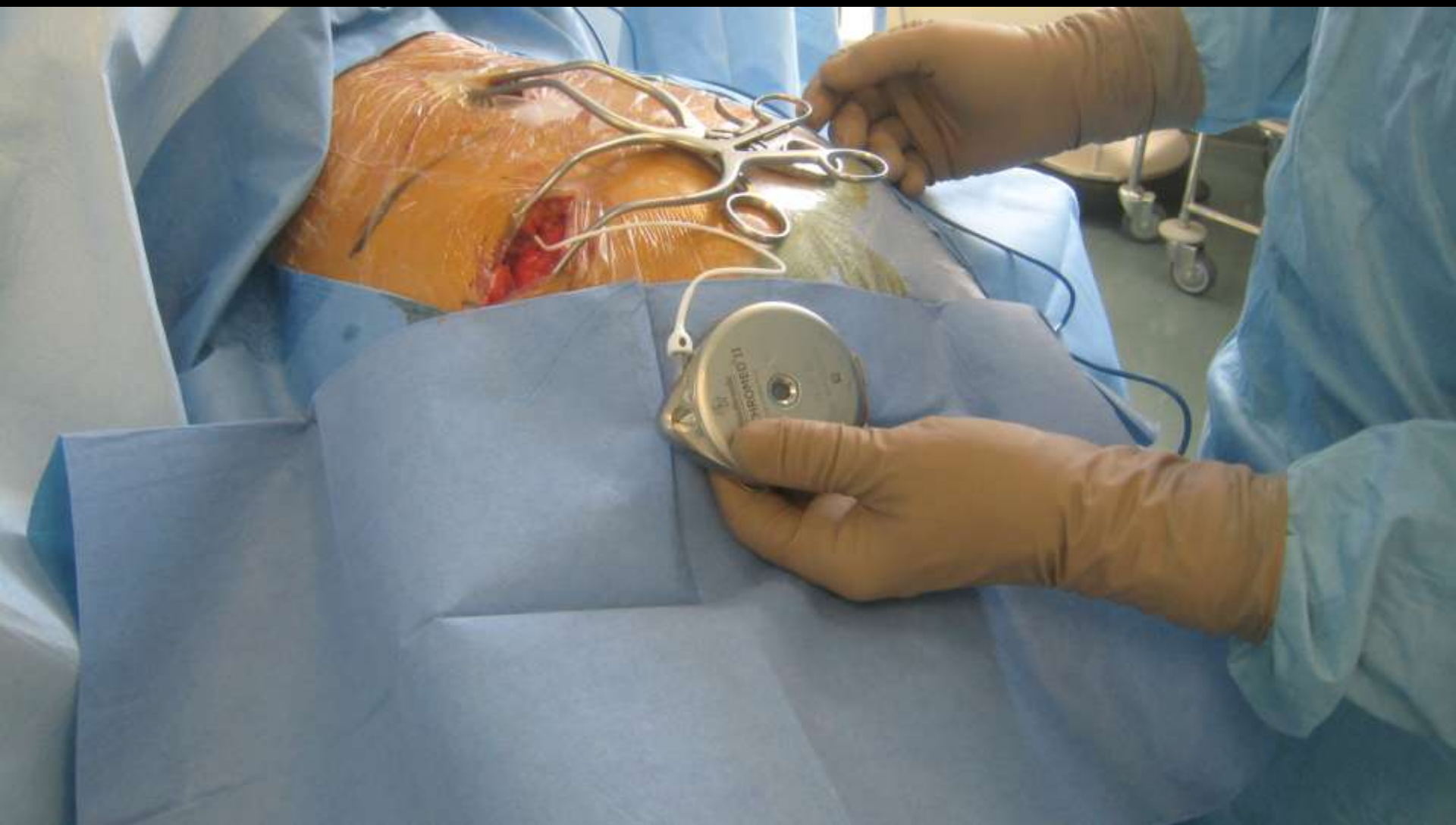


Vidange de la pompe

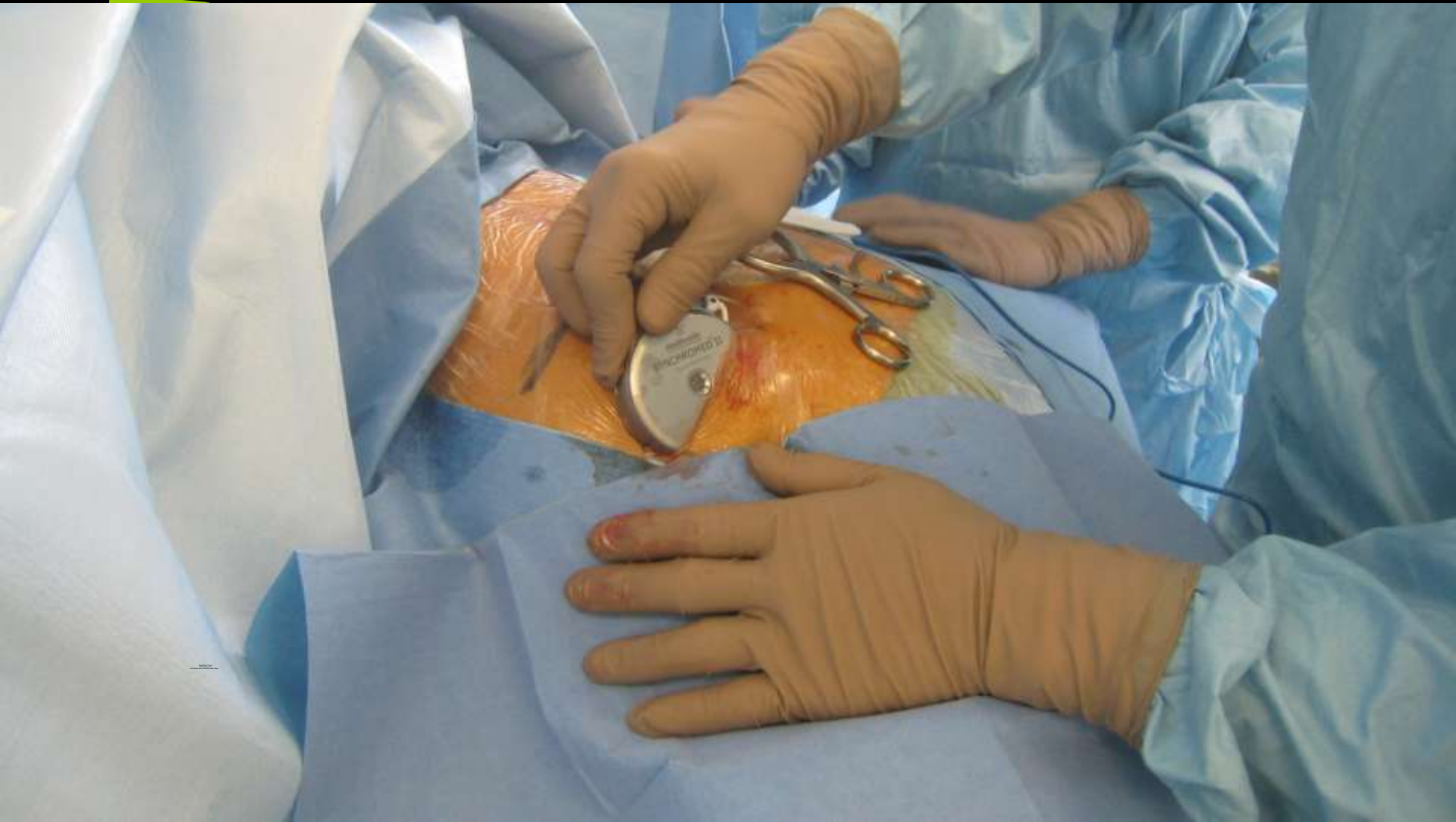




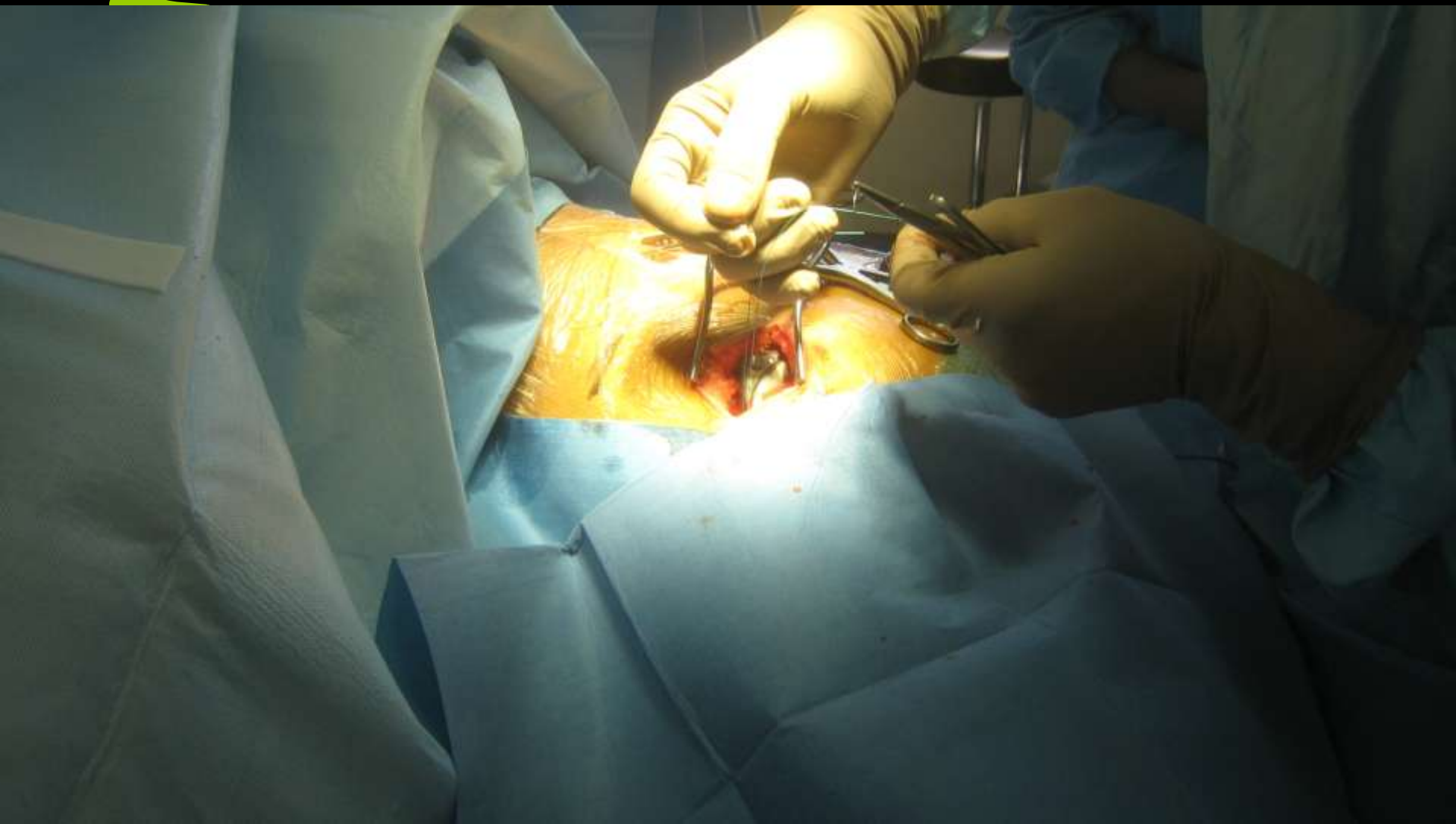


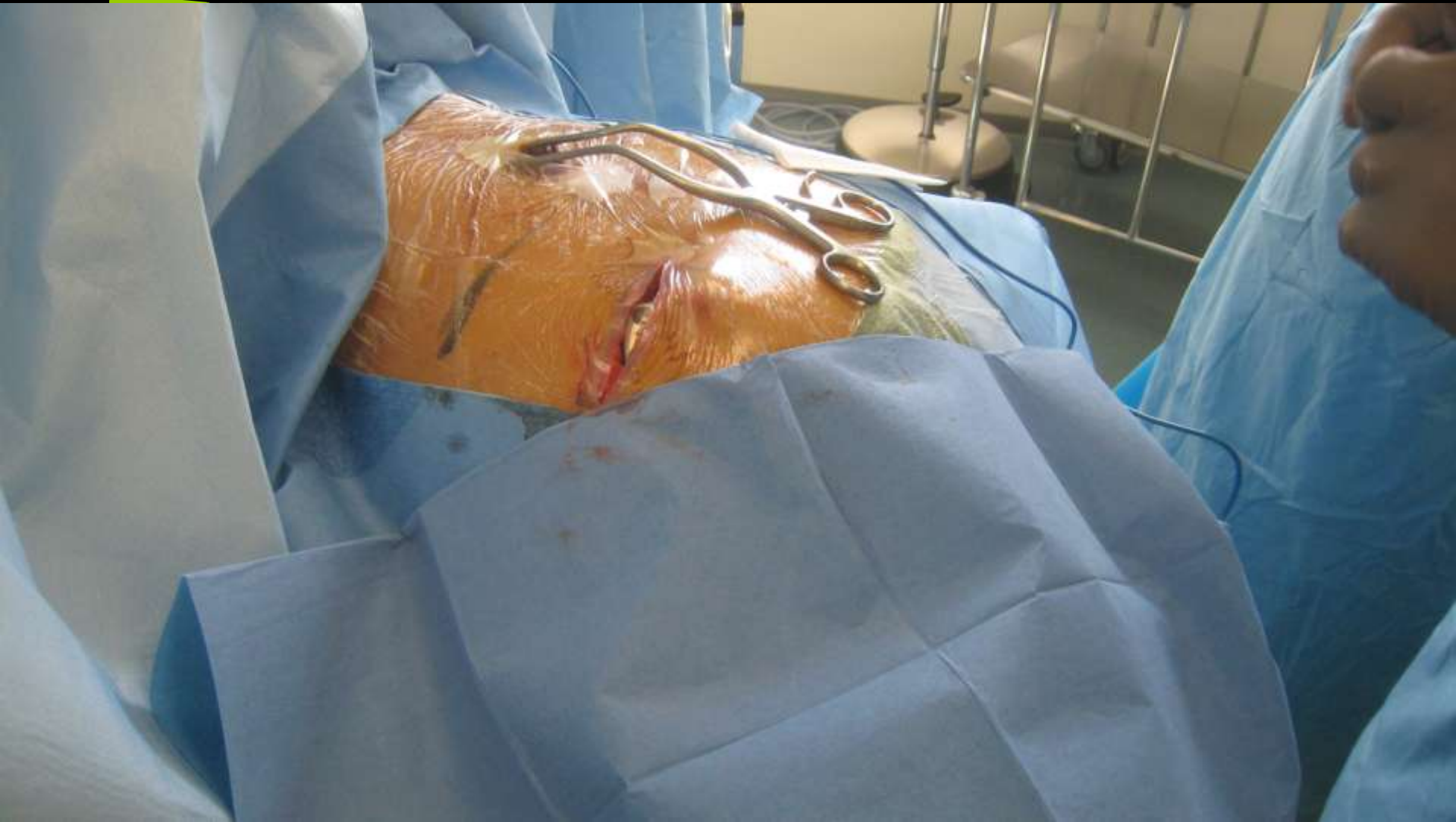Utilisation possible d'un réservoir



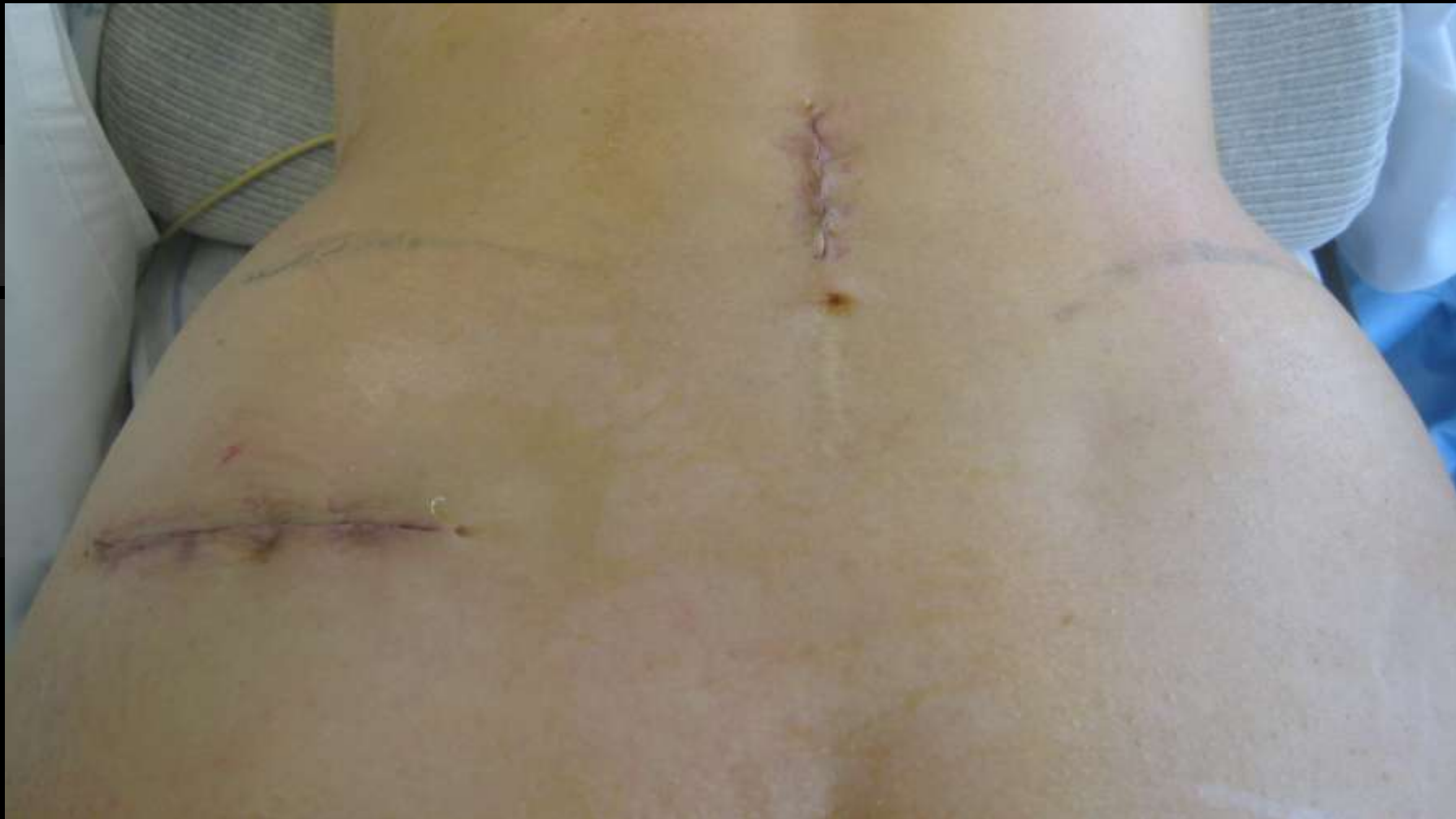Fixation de la pompe



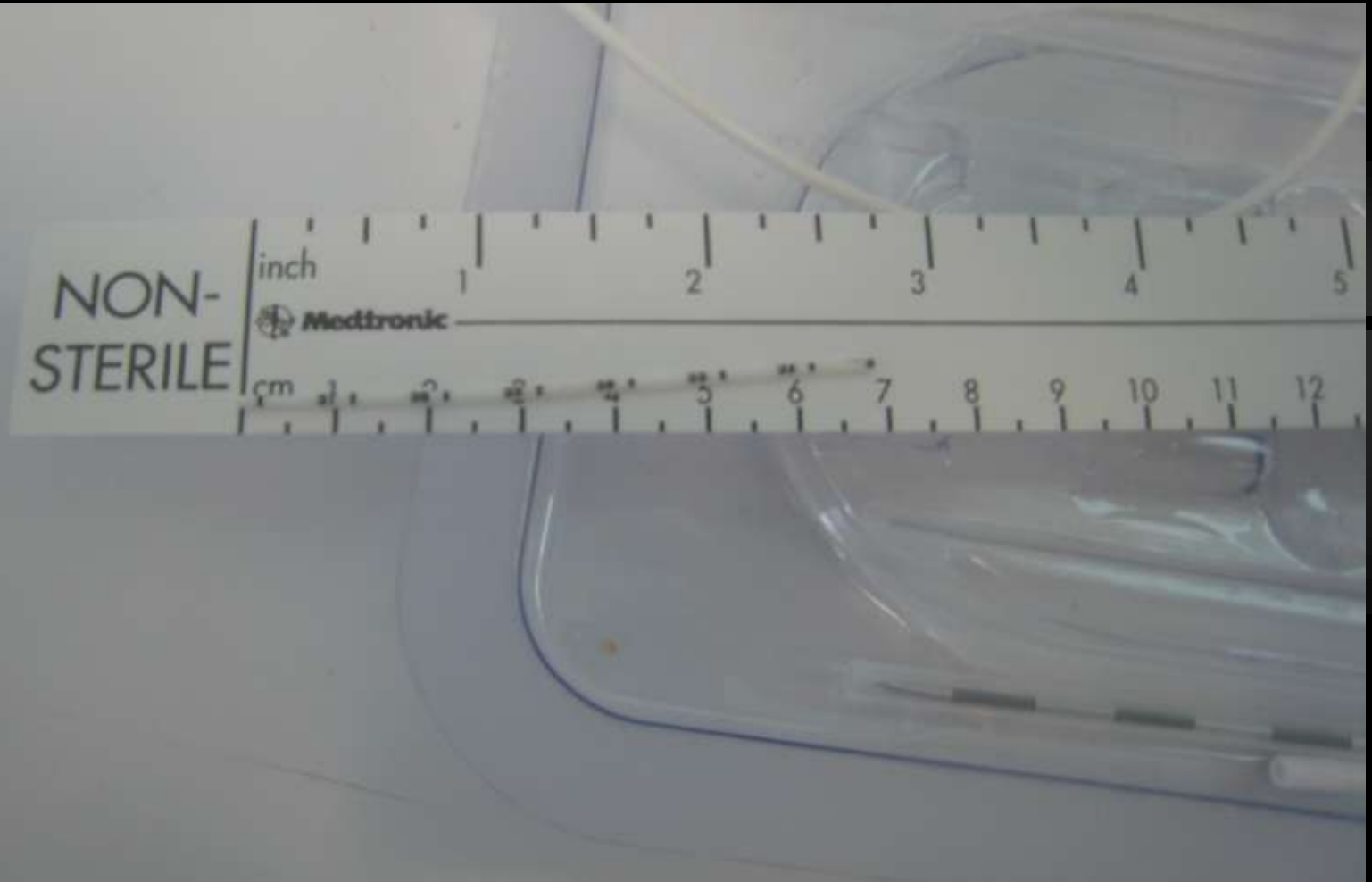
Enfouissement de la pompe



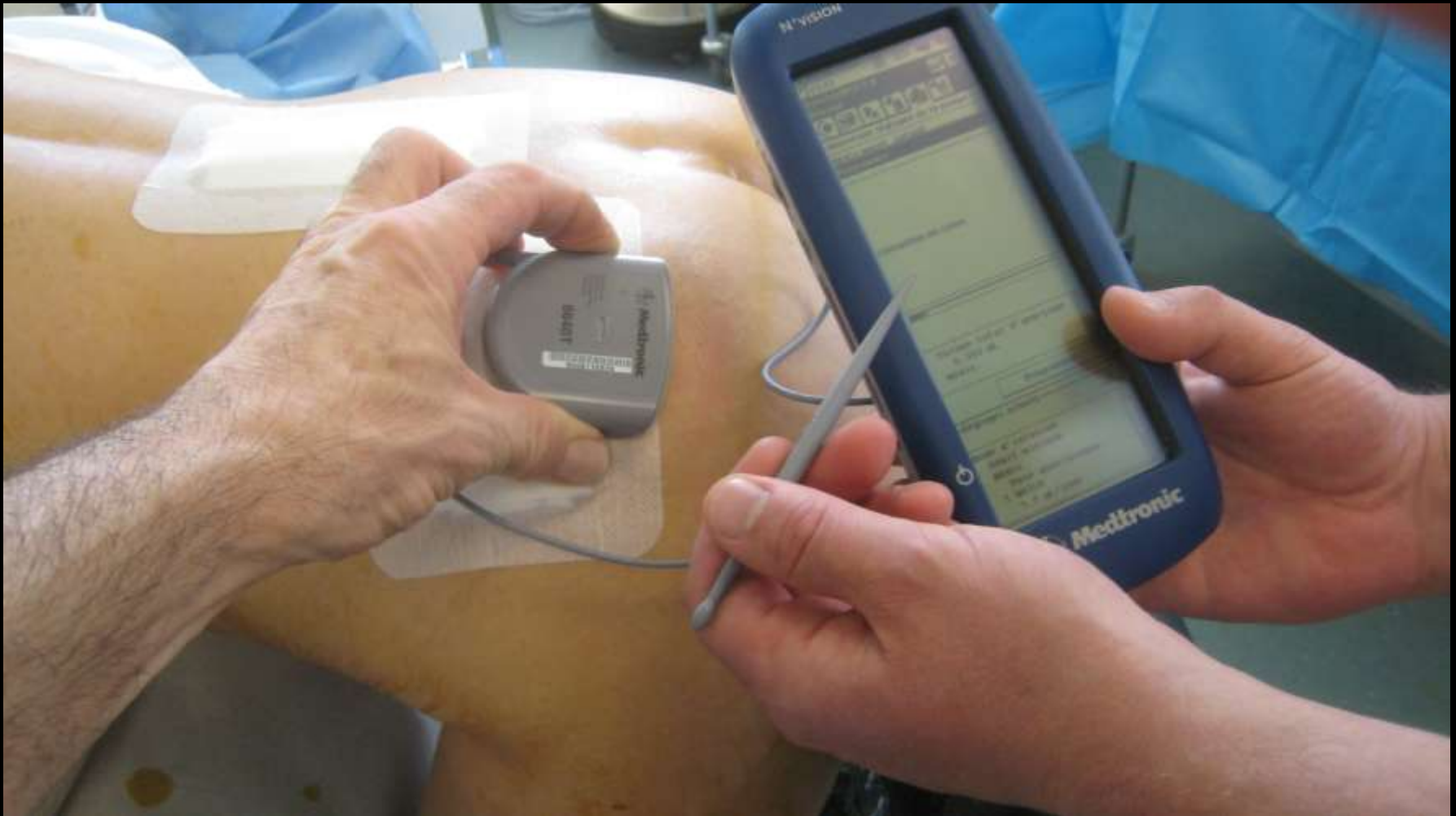Fermeture



Longueur de cathéter



Mise en route: bolus d'amorçage



Impression des paramètres



Post-opératoire immédiat



- ✓ Diminuer le risque de méningocèle
 - ✓ Alitement, repos 48 h
 - ✓ Ceinture lombaire
 - ✓ Blood patch si nécessaire
- ✓ Évaluation efficacité/tolérance
- ✓ Prévention des complications de décubitus

Suivi



- ✓ Adaptation des doses par télémétrie
- ✓ Remplissage de la pompe tous les 2 à 3 mois, possibilité d'association médicamenteuse
- ✓ Utilisation de télécommande si nécessaire → bolus
- ✓ Amélioration de la qualité de vie et réduction des risques infectieux