

*Douleurs thoraciques liées aux envahissements pariétaux*  
*« Stratégies thérapeutiques »*

*Jean-Michel PELLAT*

*Unité d'Evaluation et de Traitement de la Douleur*

*Groupe Hospitalier Mutualiste de Grenoble*

*JM.PELLAT@ghm-grenoble.fr*

# *Algorithme de prise en charge*

Médecine basée sur les preuves déficiente sur le sujet...

Discuté et validé par le GTS analgésie interventionnelle (SFETD)

*Douleur thoracique d'envahissement pariétal*

*Nociceptive*

*Neuropathique*

*Viscérale*

*Hyperalgésie*

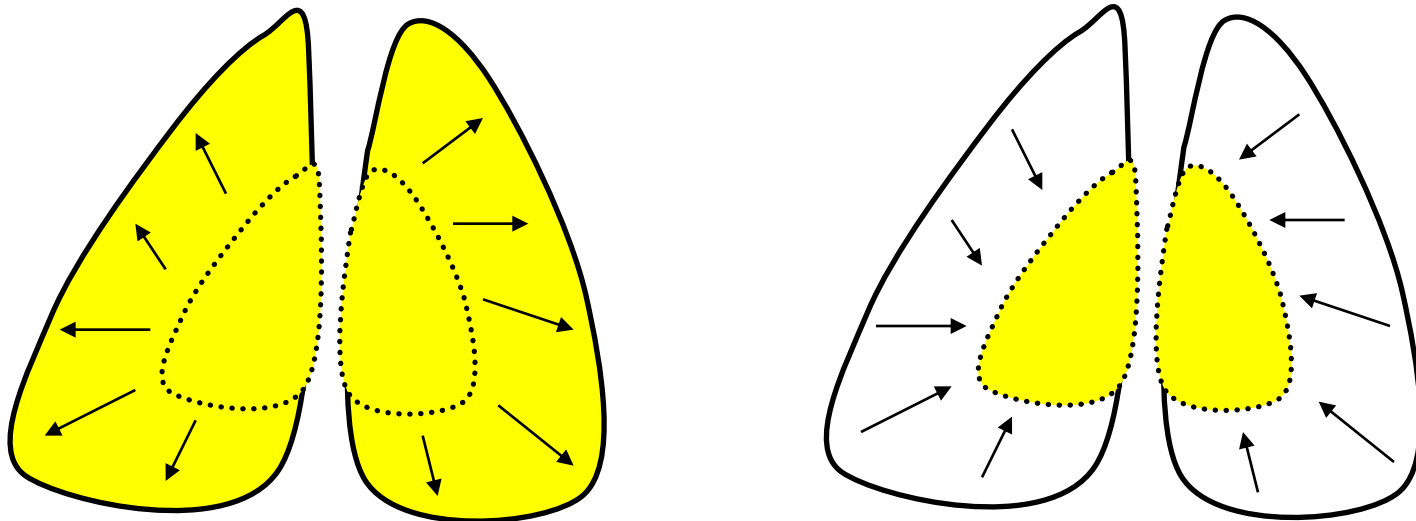


*« Effet millefeuille... »*

# *Douleur thoracique d'envahissement pariétal*

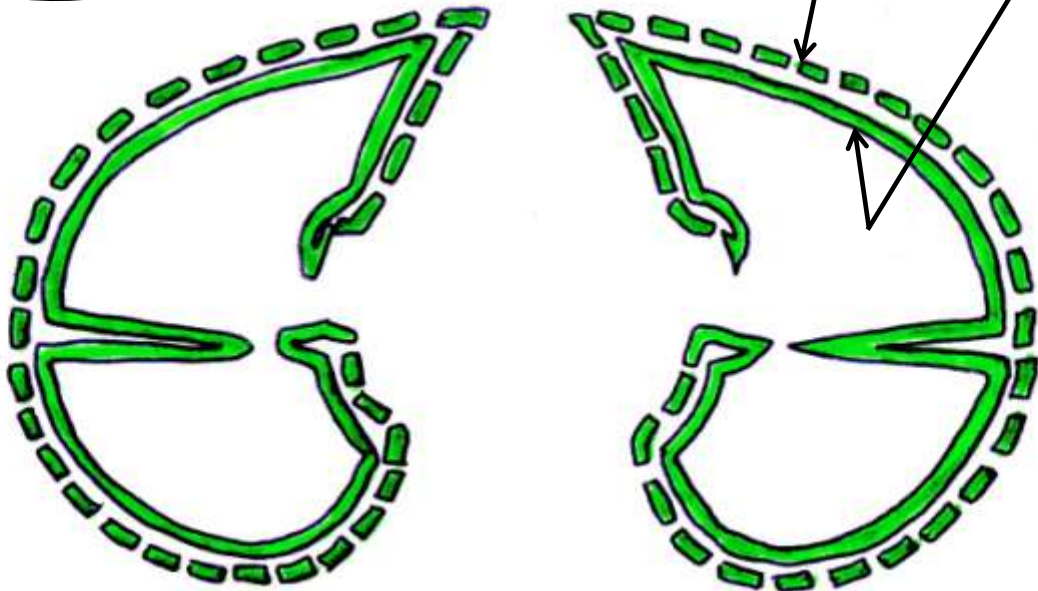
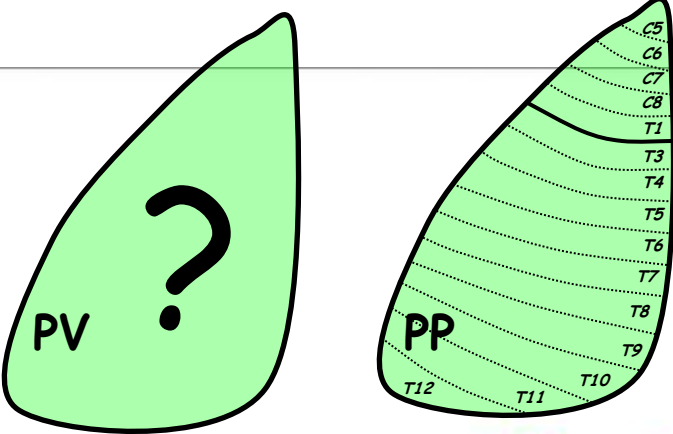


Mouvements respiratoires, toux...



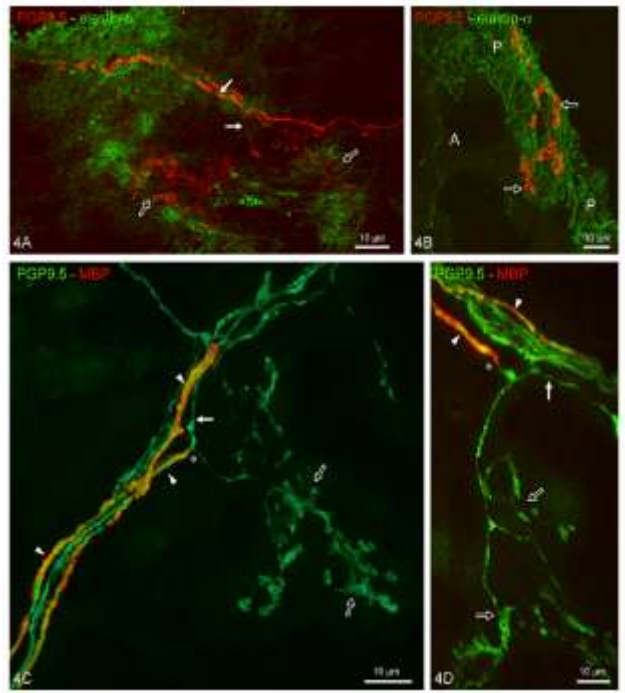
*« Effet dynamique... »*

# Douleur thoracique d'envahissement pariétal



AINS  
Corticothérapie  
Chirurgie, pleurodèse

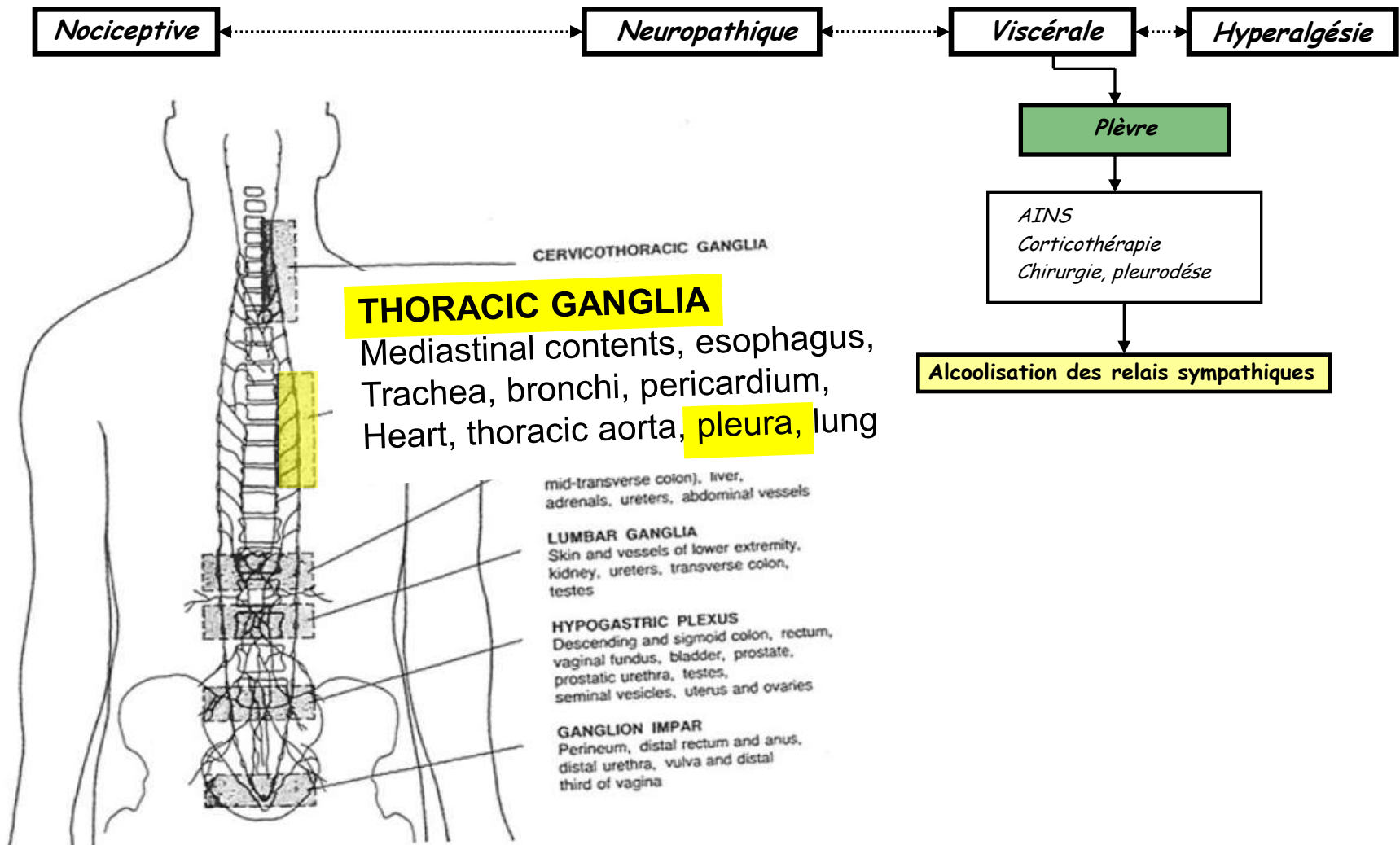
Plèvre pariétale  
Plèvre viscérale



Muller A. Oncologie, 2000.

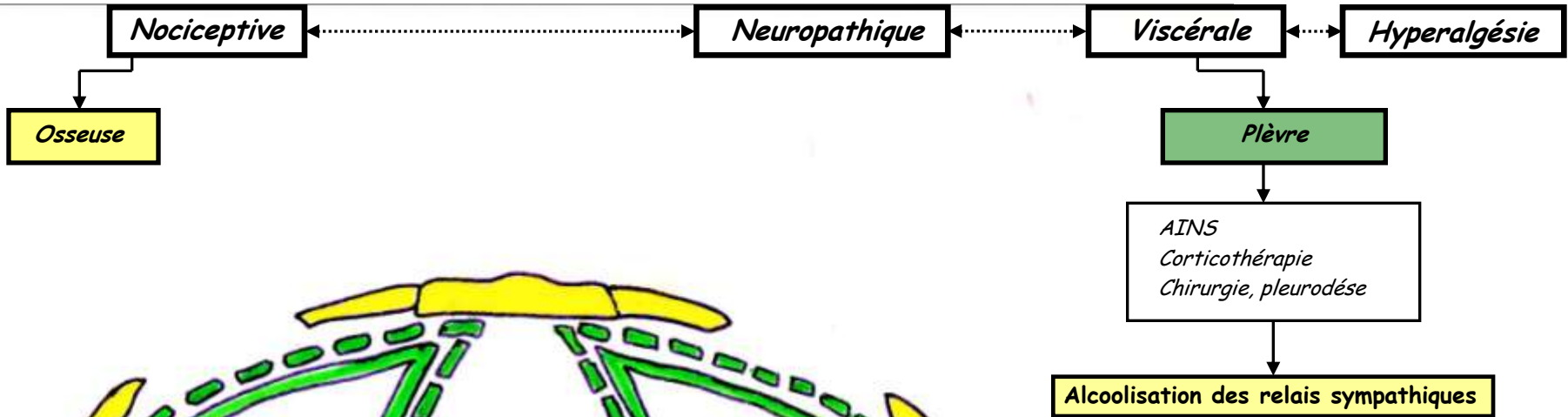
Pintelon I et Coll. Am J Respir Cell Mol Biol. 2007

# Douleur thoracique d'envahissement pariétal

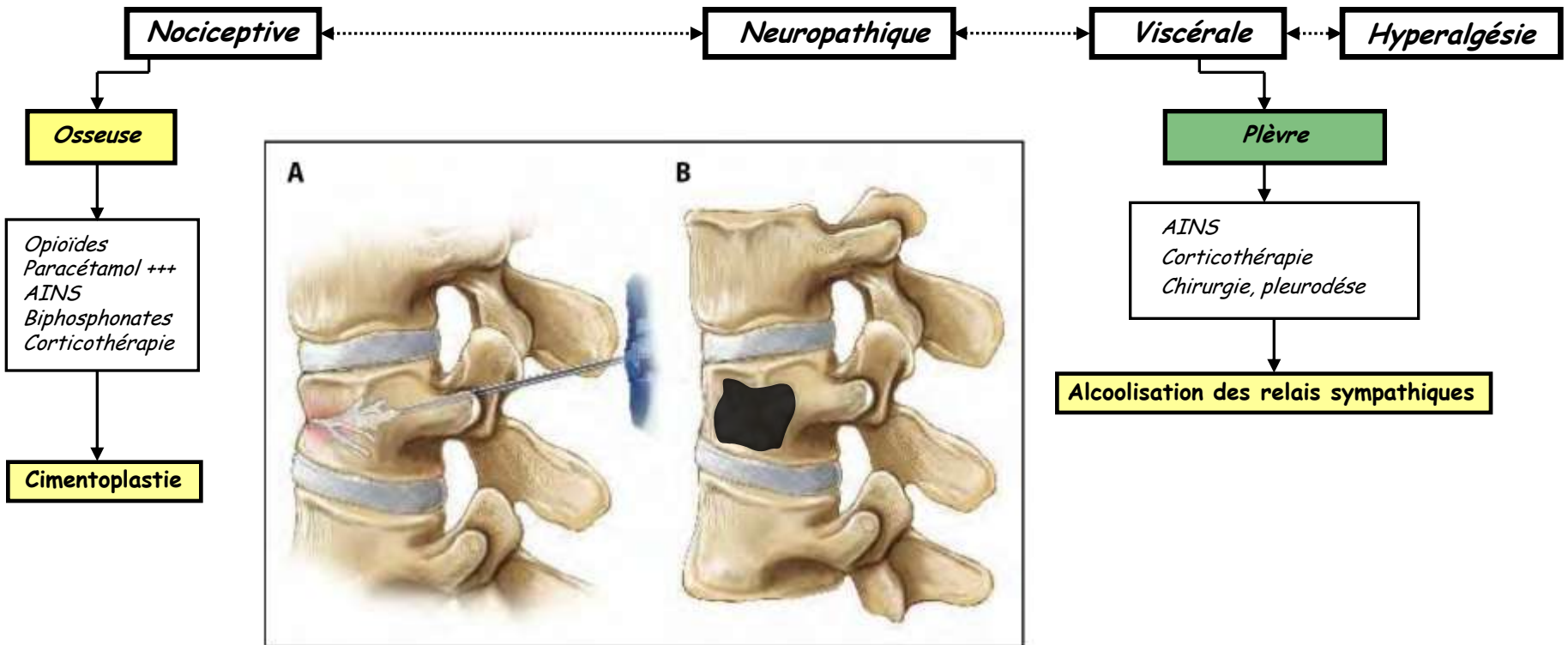


**Figure 4.** Sites for neurolytic blockade of the sympathetic nervous system and relevant structures. Source: Plancarte R, Amescua C, & Patt RB: Sympathetic neurolytic blockade. In Patt RB (ed): Cancer Pain. Philadelphia: JB Lippincott, 1993, pp 377-425. Reprinted with Permission of Lippincott Williams & Wilkins.

# Douleur thoracique d'envahissement pariétal



# Douleur thoracique d'envahissement pariétal



*Brogan et Coll. The Journal Of Supportive Oncology. 2010. (Photo)*  
*Saliou G et Coll. Neuroradiologie. March 2010.*

# Douleur thoracique d'envahissement pariétal

Nociceptive

Neuropathique

Viscérale

Hyperalgésie

Osseuse

Musculaire

Cutanée

Plèvre

Opioides  
Paracétamol +++  
AINS  
Biphosphonates  
Corticothérapie

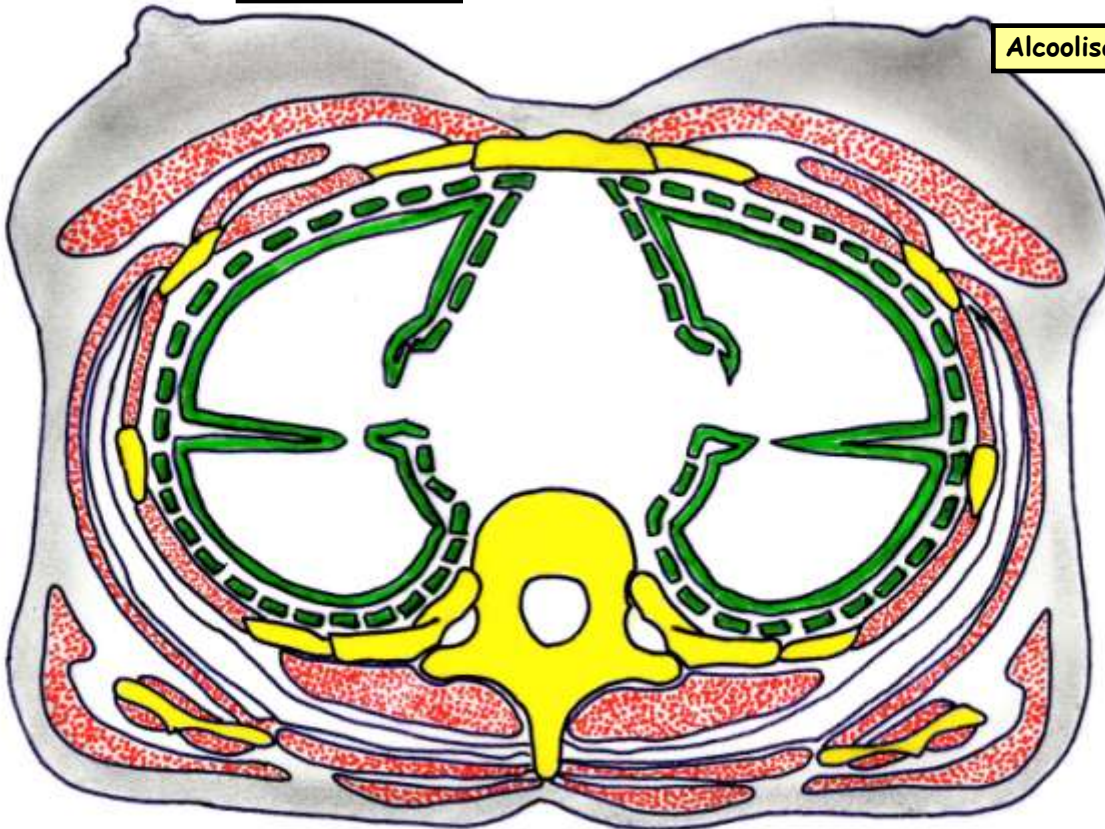
Myorelaxants  
Infiltration AL  
Kinésithérapie

Si non ulcérée :  
Versatis 5% ?  
Si ulcérée :  
Anesth Locaux

AINS  
Corticothérapie  
Chirurgie, pleurodèse

Cimentoplastie

Alcoolisation des relais sympathiques



# Douleur thoracique d'envahissement pariétal

**Nociceptive**

**Neuropathique**

**Viscérale**

**Hyperalgésie**

**Osseuse**

**Musculaire**

**Cutanée**

**Nerf intercostaux**

**Branches postérieures**

**Plèvre**

Opioides  
Paracétamol +++  
AINS  
Biphosphonates  
Corticothérapie

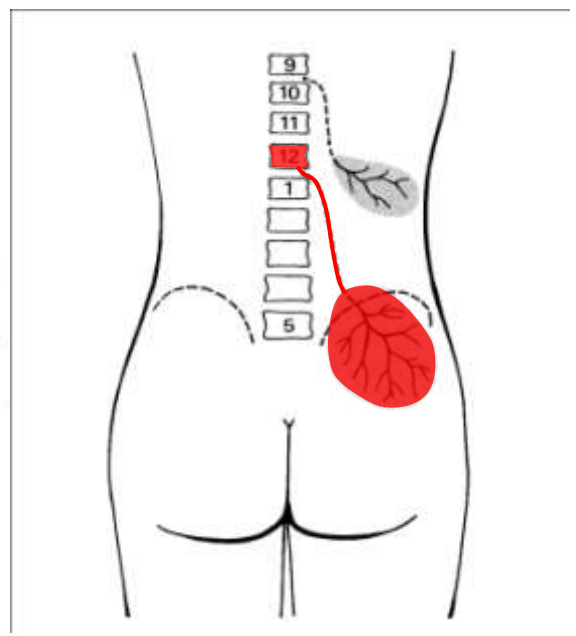
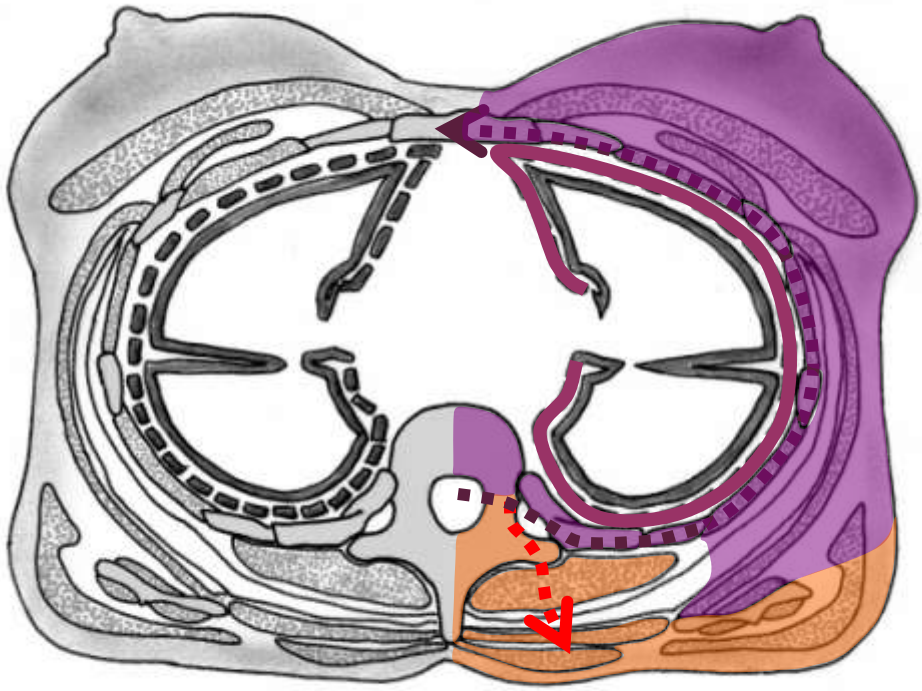
Myorelaxants  
Infiltration AL  
Kinésithérapie

*Si non ulcérée :*  
Versatis 5% ?  
*Si ulcérée :*  
Anesth Locaux

AINS  
Corticothérapie  
Chirurgie, pleurodèse

**Alcoolisation des relais sympathiques**

**Cimentoplastie**



# Douleur thoracique d'envahissement pariétal

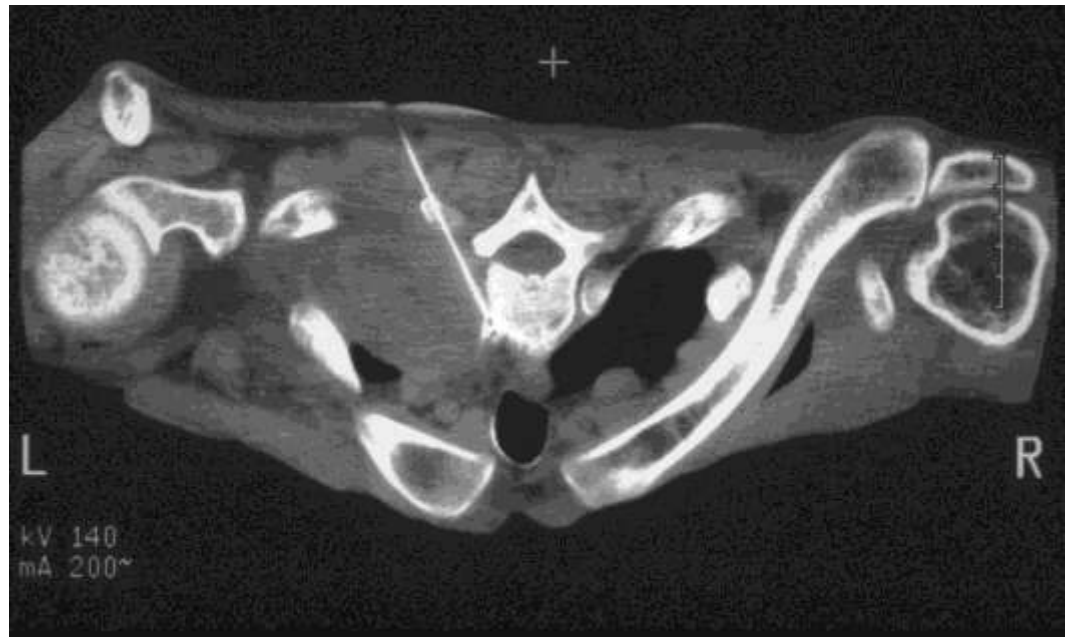
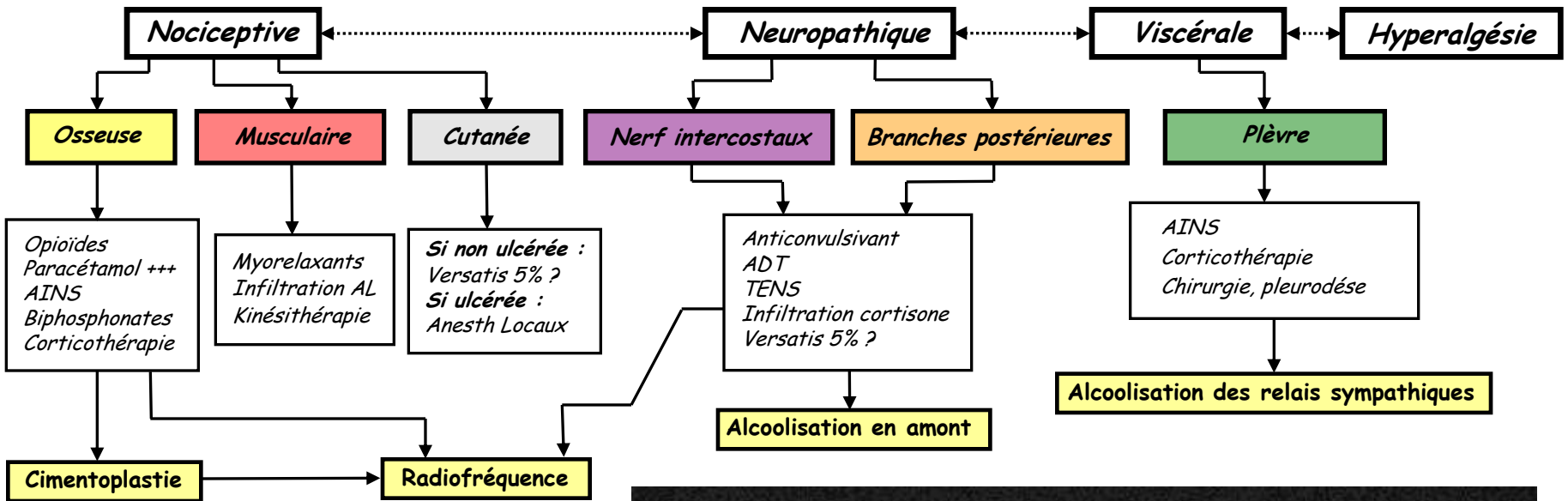
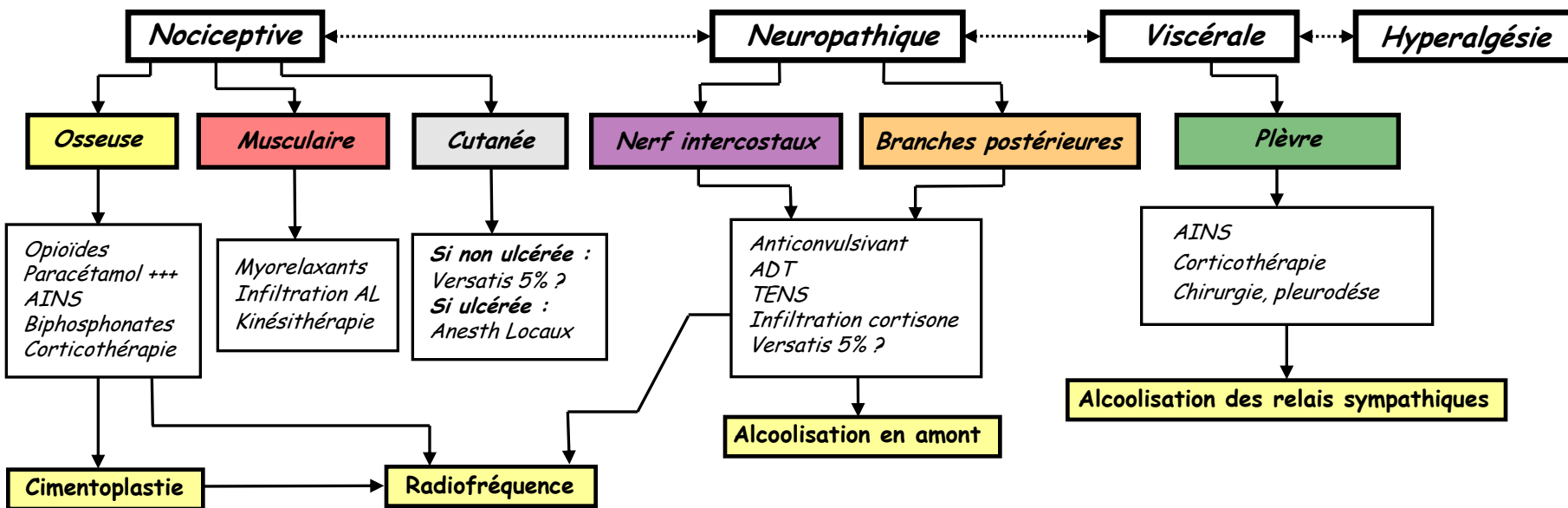


Photo : FG Barral. Congrès de la SETD 2008.

# Douleur thoracique d'envahissement pariétal



## Douleur rebelle

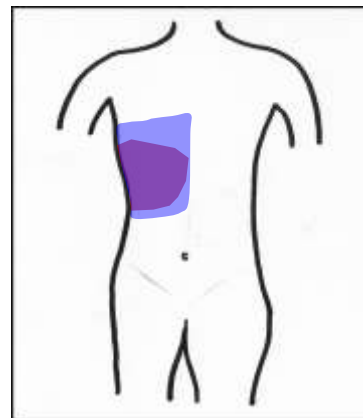
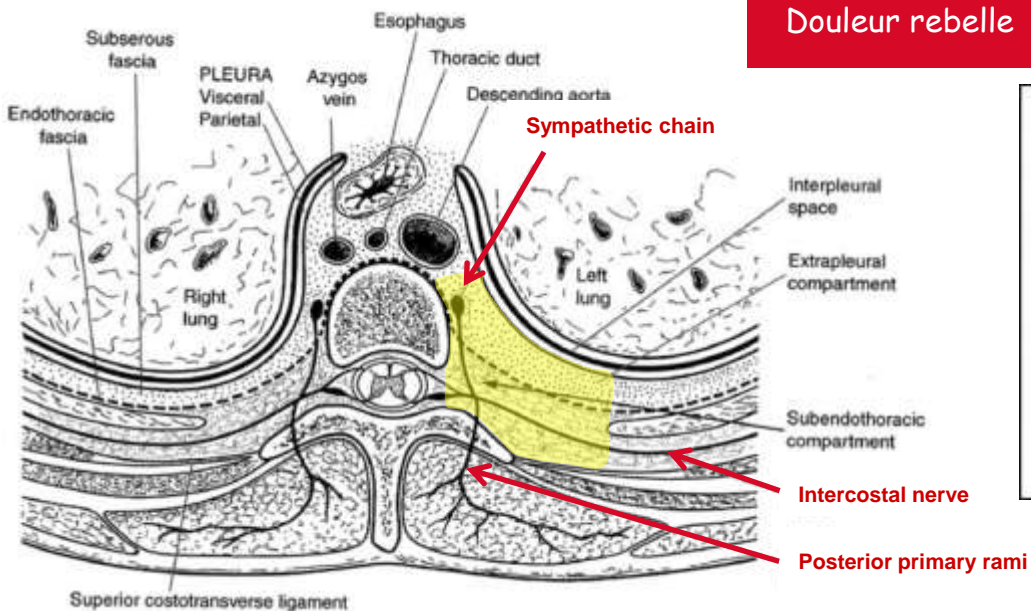
Pronostic vital < 3 mois

Douleur thoracique isolée et unilatérale

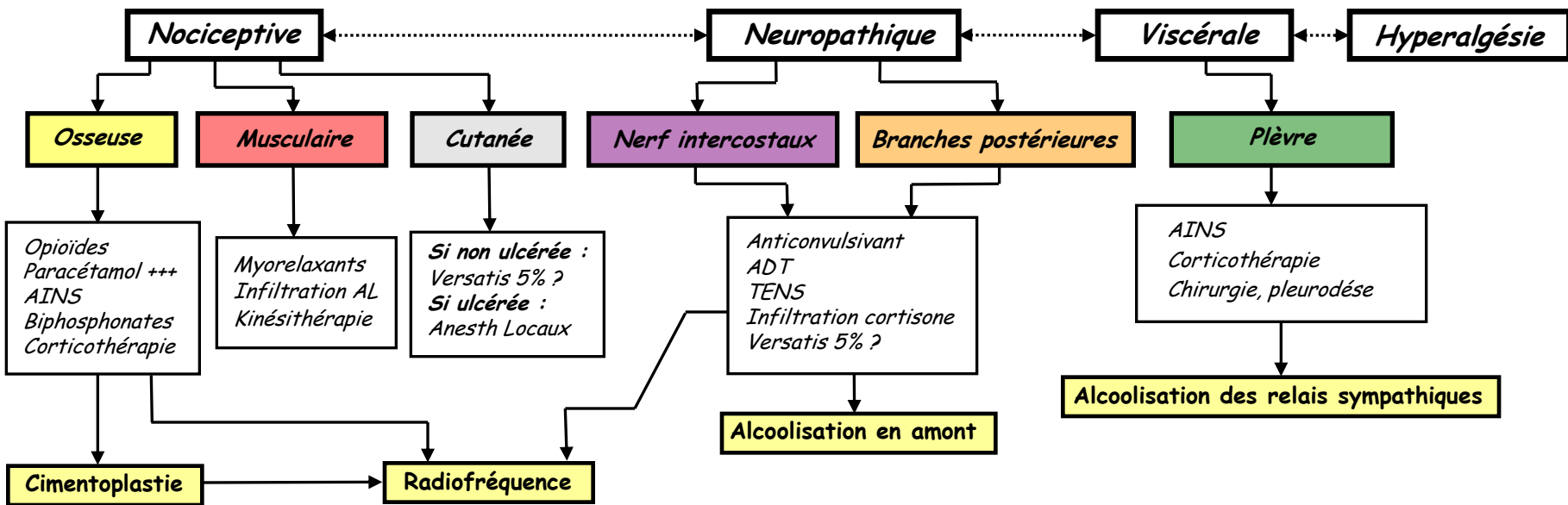
Envahissement de l'espace PV ?

Non

Analgésie paravertébrale aux Anesthésiques Locaux



# Douleur thoracique d'envahissement pariétal



**Douleur rebelle**

Pronostic vital < 3 mois

Douleur thoracique isolée et unilatérale

Envahissement de l'espace PD ?

Non

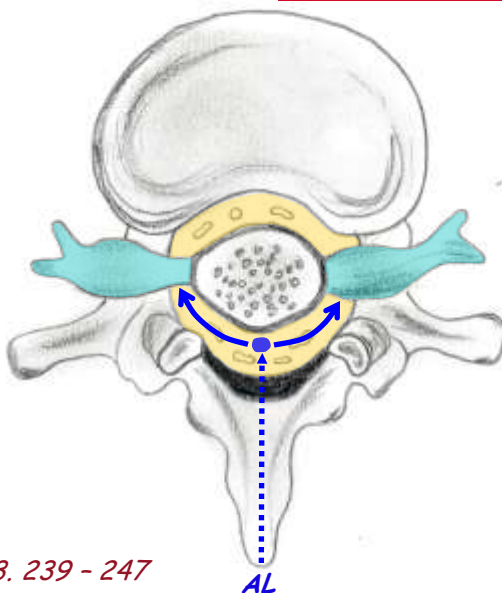
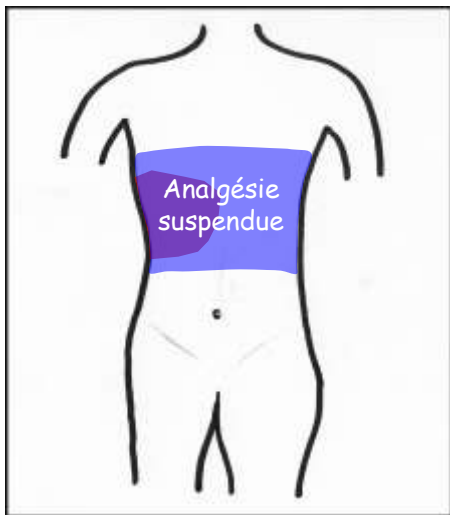
Analgésie péri-dural métamérique aux AL adjuvants (morphine)

Envahissement de l'espace PV ?

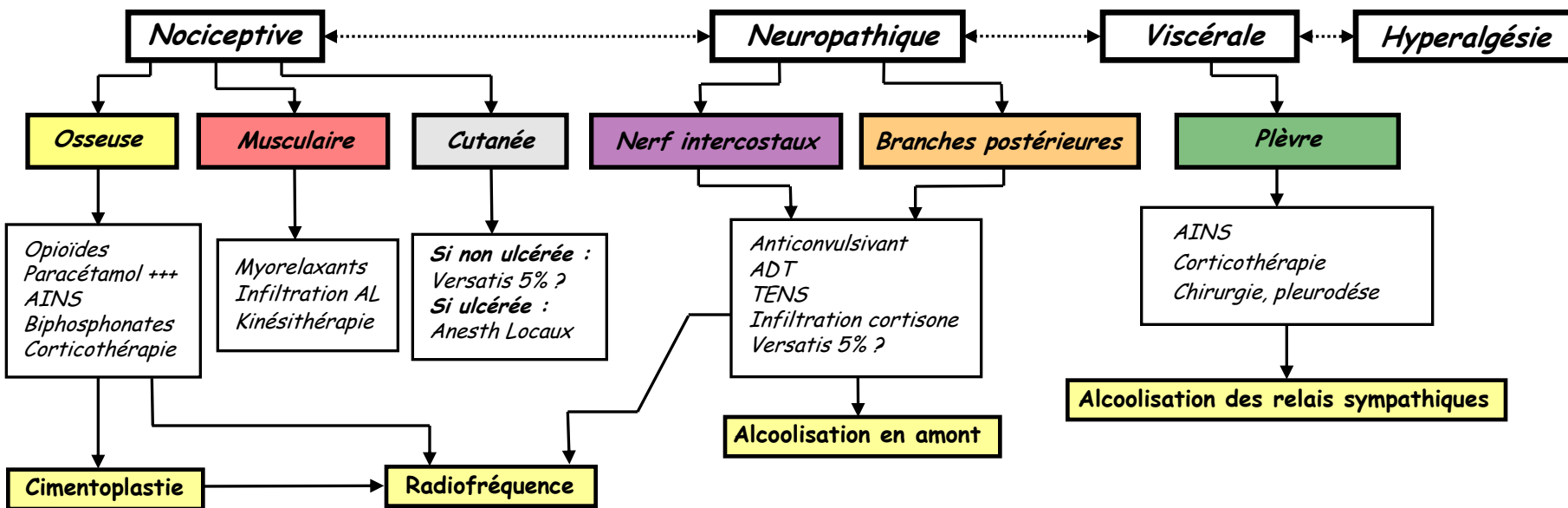
Oui

Non

Analgésie paravertébrale aux Anesthésiques Locaux

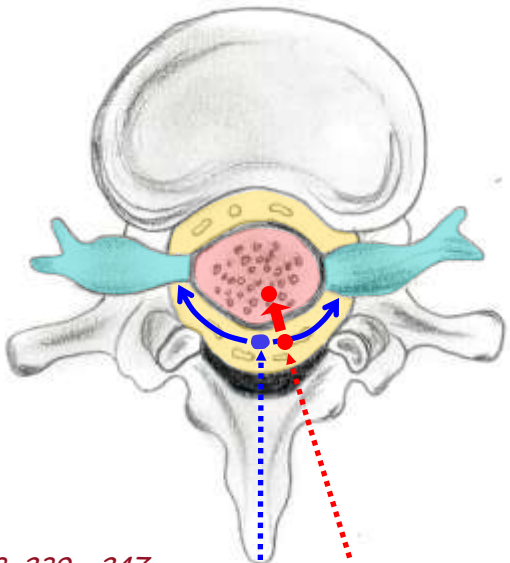
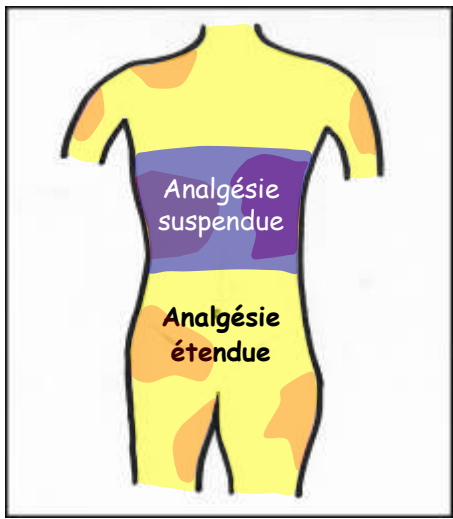
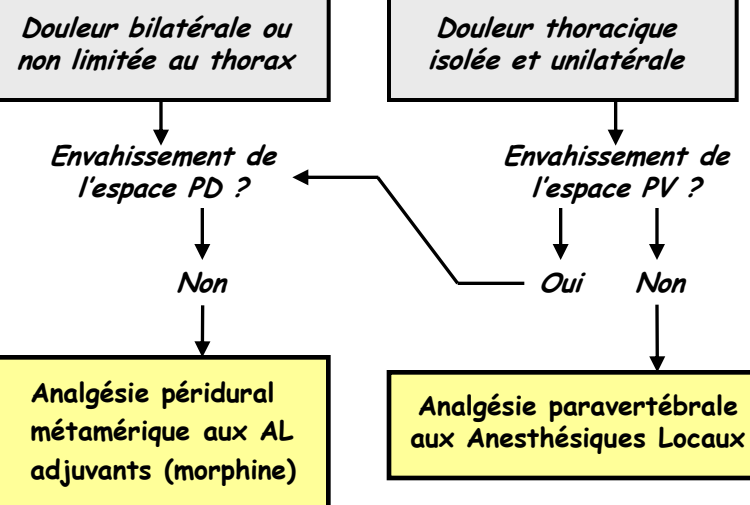


# Douleur thoracique d'envahissement pariétal



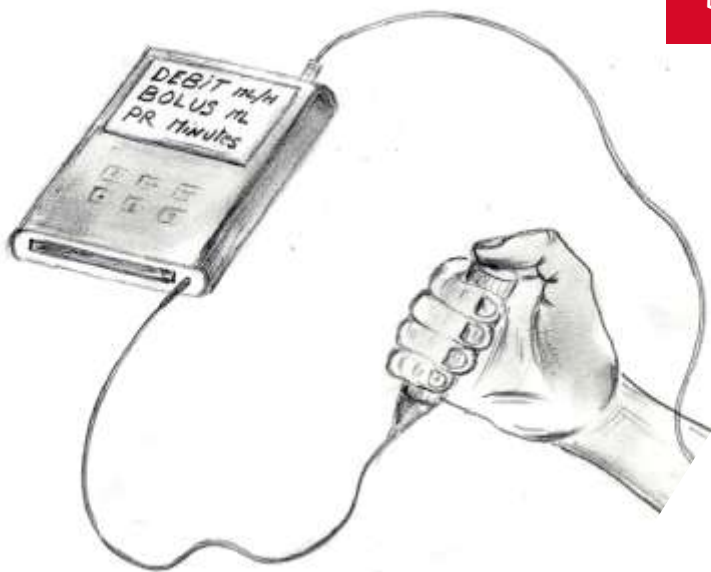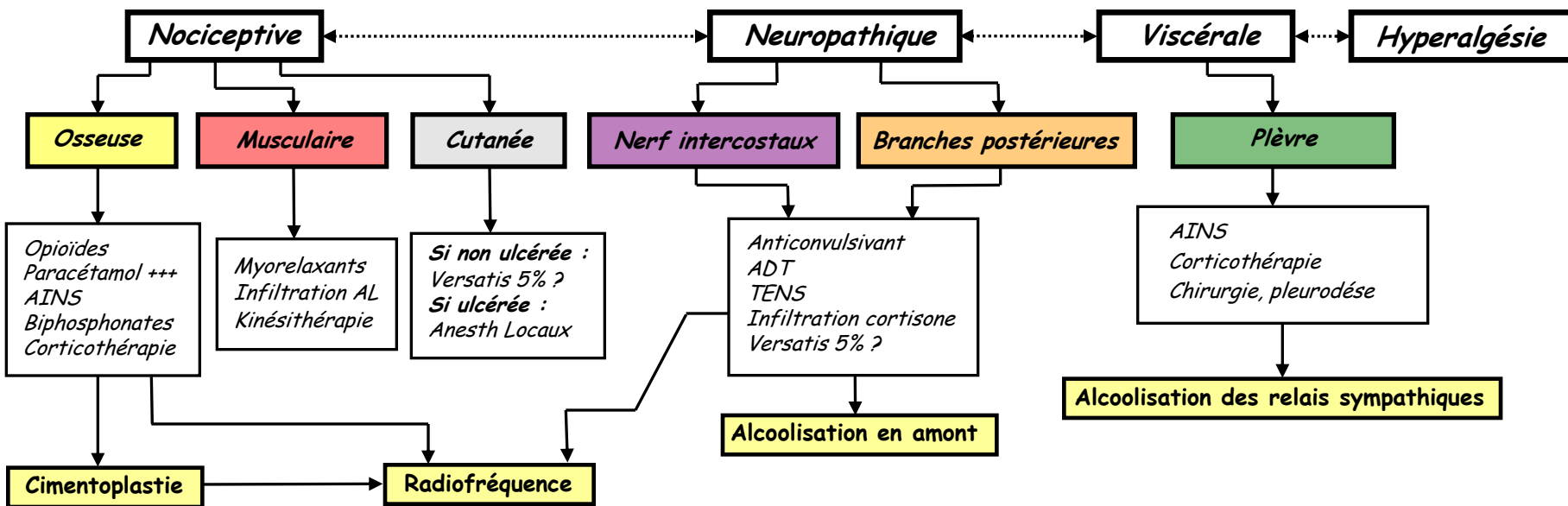
## Douleur rebelle

Pronostic vital < 3 mois

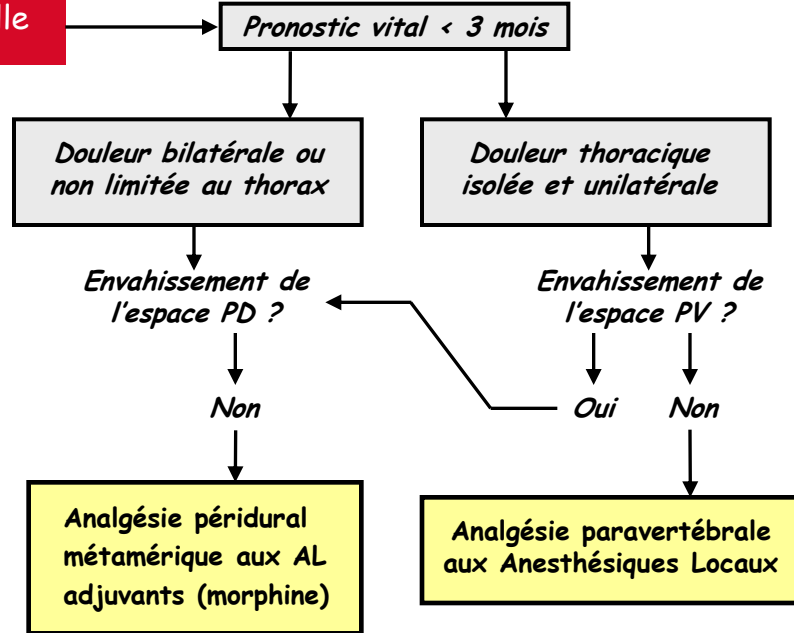


AL Morphine

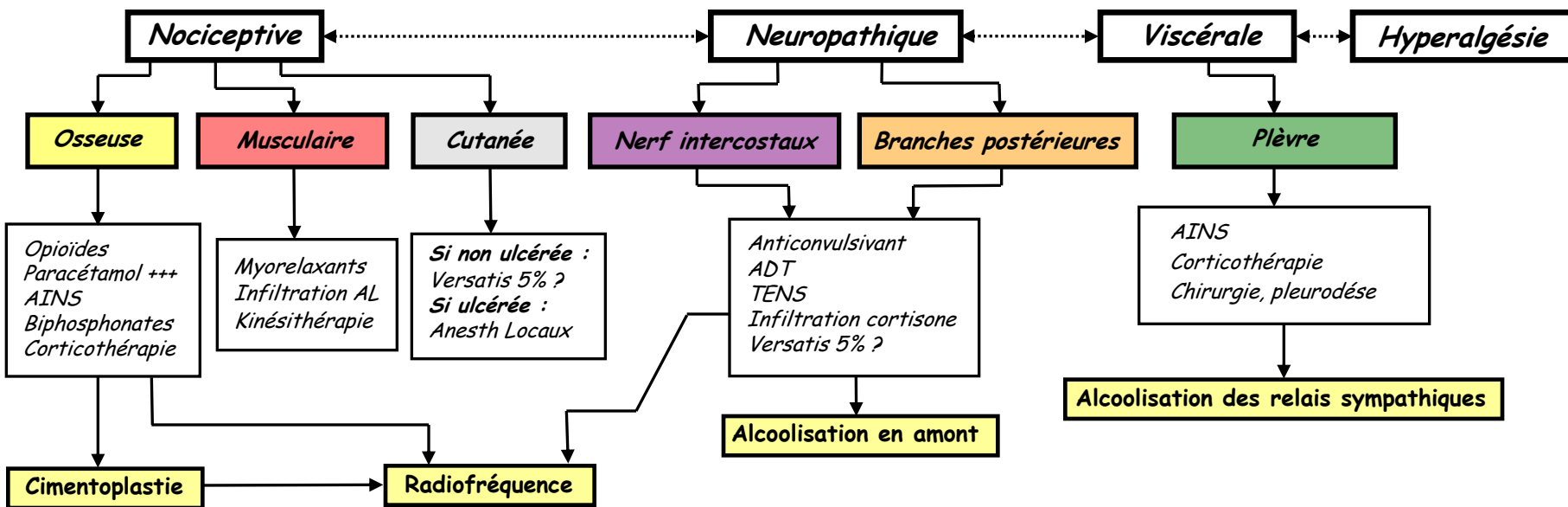
# Douleur thoracique d'envahissement pariétal



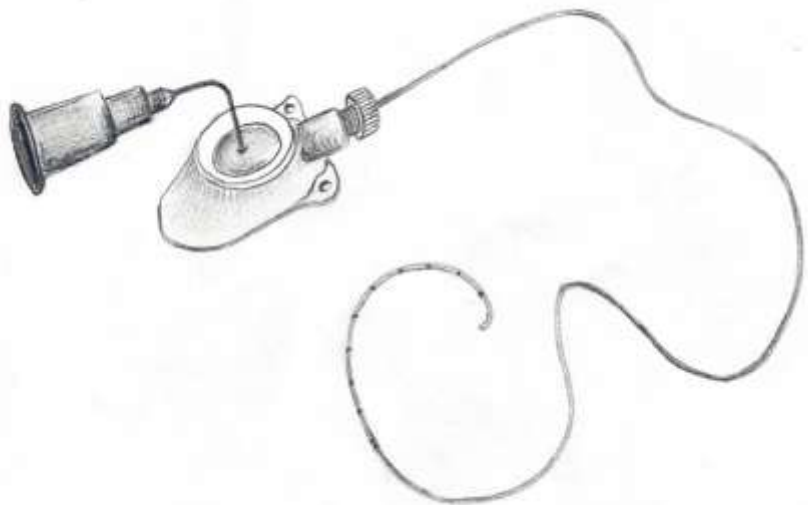
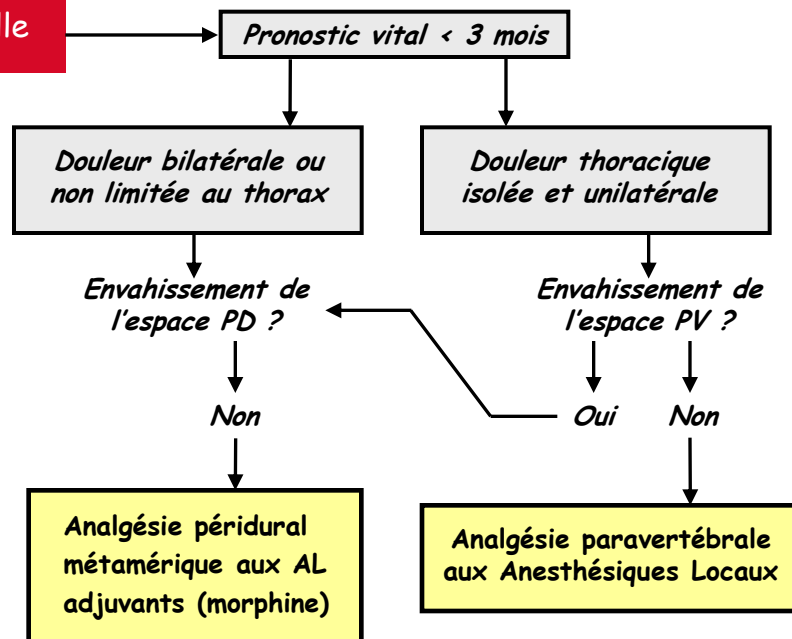
## Douleur rebelle



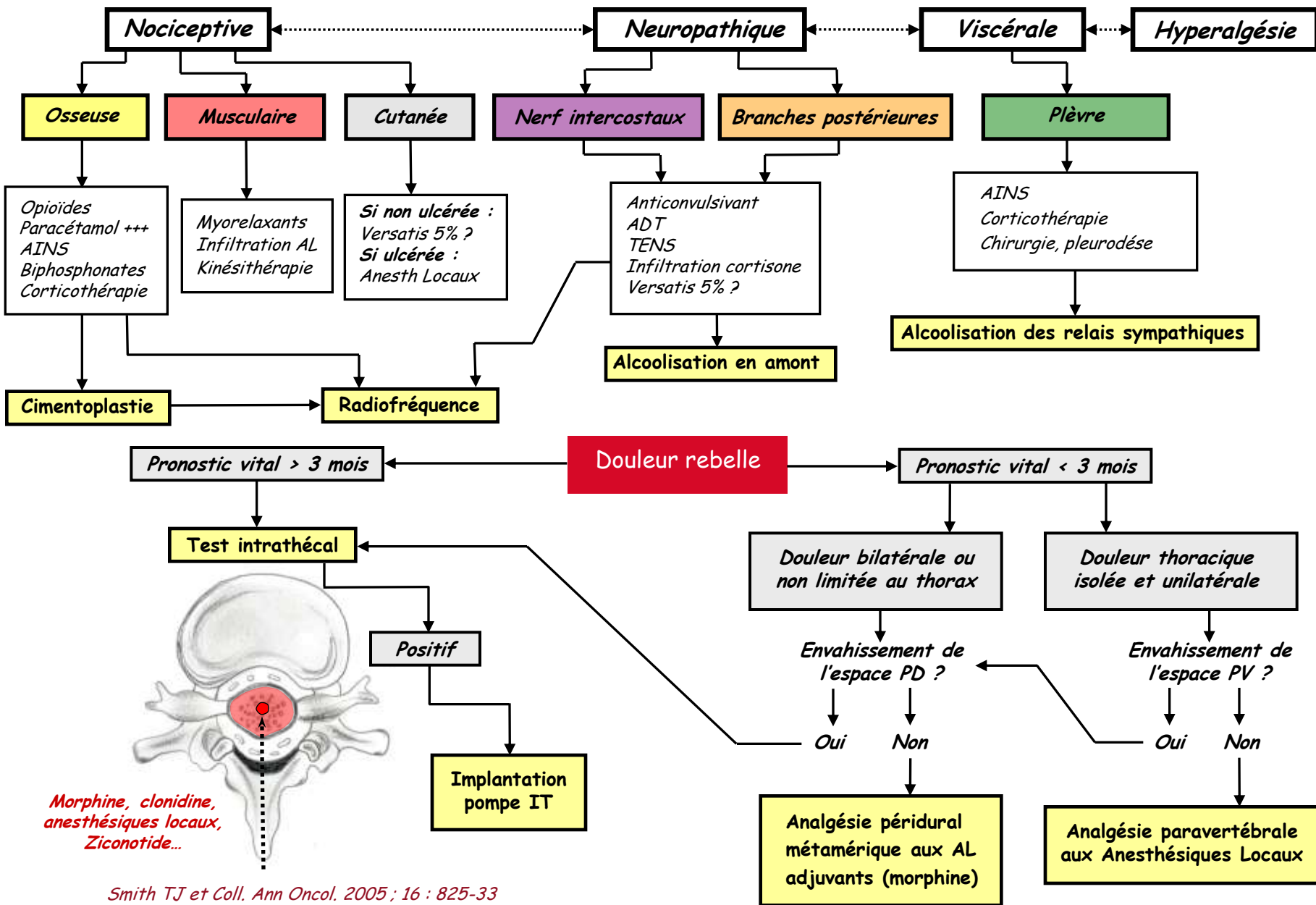
# Douleur thoracique d'envahissement pariétal



## Douleur rebelle



# Douleur thoracique d'envahissement pariétal



Smith TJ et Coll. *Ann Oncol.* 2005 ; 16 : 825-33  
 Stearns L et Coll. *J Support Oncol* 2005. Vol 3, No 6. Nov/dec 2005. 399-408.

# Douleur thoracique d'envahissement pariétal

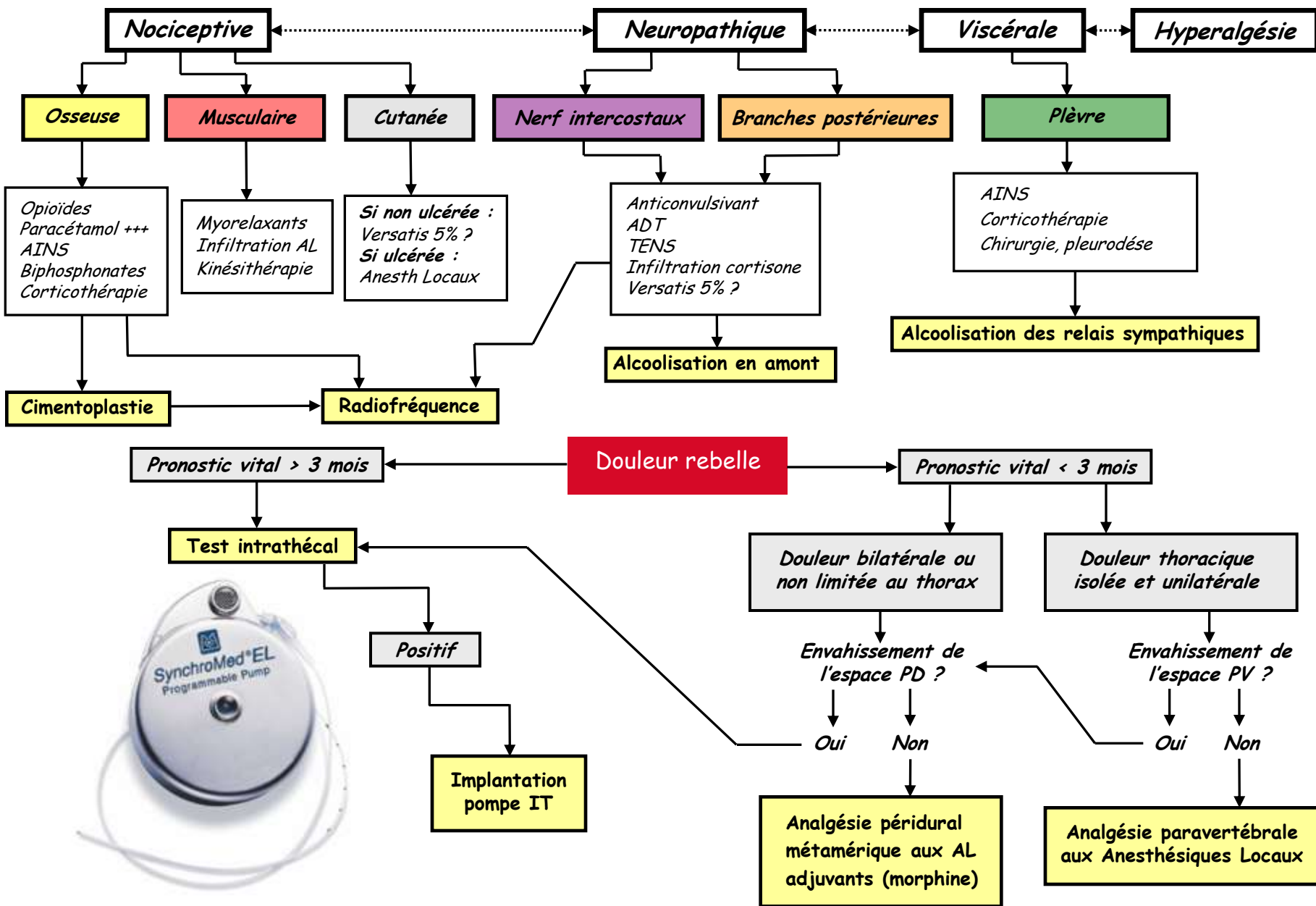


Photo : Christo PJ et Coll. Ann. N.Y. Acad. Sci. 2008.

# Douleur thoracique d'envahissement pariétal

**Nociceptive**

**Neuropathique**

**Viscérale**

**Hyperalgésie**

**Osseuse**

**Musculaire**

**Cutanée**

**Nerf intercostaux**

**Branches postérieures**

**Plèvre**

Opioides  
Paracétamol +++  
AINS  
Biphosphonates  
Corticothérapie

Myorelaxants  
Infiltration AL  
Kinésithérapie

Si non ulcérée :  
Versatis 5% ?  
Si ulcérée :  
Anesth Locaux

Anticonvulsivant  
ADT  
TENS  
Infiltration cortisone  
Versatis 5% ?

AINS  
Corticothérapie  
Chirurgie, pleurodèse

**Cimentoplastie**

**Radiofréquence**

**Alcoolisation en amont**

**Alcoolisation des relais sympathiques**

**Douleur rebelle**

**Pronostic vital > 3 mois**

**Pronostic vital < 3 mois**

**Test intrathécal**

**Douleur bilatérale ou non limitée au thorax**

**Douleur thoracique isolée et unilatérale**

**Positif**

Envahissement de l'espace PD ?

Envahissement de l'espace PV ?

Oui

Non

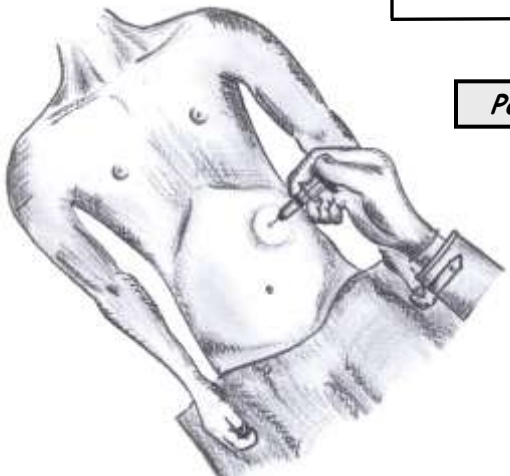
Oui

Non

**Implantation pompe IT**

**Analgésie péri-dural métamérique aux AL adjuvants (morphine)**

**Analgésie paravertébrale aux Anesthésiques Locaux**



# Douleur thoracique d'envahissement pariétal

**Nociceptive**

**Neuropathique**

**Viscérale**

**Hyperalgésie**

**Osseuse**

**Musculaire**

**Cutanée**

**Nerf intercostaux**

**Branches postérieures**

**Plèvre**

Opioides  
Paracétamol +++  
AINS  
Biphosphonates  
Corticothérapie

Myorelaxants  
Infiltration AL  
Kinésithérapie

Si non ulcérée :  
Versatis 5% ?  
Si ulcérée :  
Anesth Locaux

Anticonvulsivant  
ADT  
TENS  
Infiltration cortisone  
Versatis 5% ?

AINS  
Corticothérapie  
Chirurgie, pleurodèse

**Cimentoplastie**

**Radiofréquence**

**Alcoolisation en amont**

**Alcoolisation des relais sympathiques**

**Douleur rebelle**

**Pronostic vital > 3 mois**

**Pronostic vital < 3 mois**

**Test intrathécal**

**Négatif**

**Positif**

**Douleur bilatérale**

**Douleur unilatérale**

**Implantation pompe IT**

**Douleur bilatérale ou non limitée au thorax**

**Douleur thoracique isolée et unilatérale**

Envahissement de l'espace PD ?

Oui Non

**Analgesie péri-dural métamérique aux AL adjuvants (morphine)**

Envahissement de l'espace PV ?

Oui Non

**Analgesie paravertébrale aux Anesthésiques Locaux**

**MIVR**

**Chirurgie Neuro-ablative**

***EBM :***

peu de réponses

***Effet millefeuille :***

mécanismes multiples

***Compréhension des mécanismes :***

Guide la stratégie thérapeutique